

Descripción inmunohistoquímica de la encefalitis en bovinos brasileños naturalmente infectados con el herpesvirus bovino tipo 5 (HVB-5)[#]

Immunohistochemical description of encephalitis in Brazilian cattle naturally infected with bovine herpes virus type 5 (BoHV-5)

FJ Pedraza^a, AL Schild^b AC Alessi^{c*}

^aGrupo de Patología Veterinaria, Departamento de Salud Animal, Universidad de Caldas, Manizales, Colombia.

^bLaboratorio Regional de Diagnóstico, Facultad de Veterinaria, Campus Universitario Pelotas, RS-Universidad Federal de Pelotas, Brasil.

^cDepartamento de Patología Veterinaria, Faculdade de Ciências Agrárias y Veterinarias, Universidad Estadual Paulista, Brasil.

SUMMARY

Twelve cases of viral meningoencephalitis in Brazilian cattle were submitted to immunohistochemical analysis for inflammatory response description. All the cases showed severe neurological signs followed by death. Mild to moderate histological inflammatory changes in the brain and cerebellum characterized the neurological infection showing meningitis, mononuclear perivascular cuffing, gliosis, haemorrhage, and macrophages (gitter cells) accompanying great areas of malacia. None of the cases showed intranuclear inclusion bodies. However, in five of them it was possible to isolate the BoHV-5. In order to collect data to allow the description of the inflammatory response in these cases, brain samples from all of the cases were analyzed by immunohistochemistry using polyclonal antibodies against CD3 to detect T cells, and against GFAP to detect astrocytes. On the other hand, monoclonal antibodies were used against BLA to detect B cells and, against MAC 387 to detect macrophages. The results indicate different degrees of prominent astrocytic response, and at the same time, T lymphocytes constituted a high percentage of the mononuclear cells which characterized the inflammatory response.

Palabras clave: encefalitis viral, HVB-5, meningoencefalitis bovina.

Key words: viral encephalitis, BoHV-5, bovine polioencephalomalacia.

INTRODUCCION

La encefalitis bovina causada por el HVB-5 fue descrita por primera vez en 1962 cuando se aisló el virus a partir de un brote de la enfermedad que dejó varios terneros muertos en Australia (Lemos y col 2002). En primera instancia, el virus fue considerado idéntico al que causa la Rinotraqueitis Infecciosa Bovina (IBR), sin embargo, algunos brotes de la enfermedad se presentaron exclusivamente con signos neurológicos y se sospechó, entonces, de una variante de ese mismo agente con características de neuropatogenicidad (Moretti y col 1964, Watt y col 1981, Weiblen y col 1989). En 1986, mediante discriminación por técnicas moleculares fue denominado herpesvirus bovino tipo 1.3 (Studdert 1989) y en 1992 el Comité Internacional de Taxonomía Viral lo denominó HVB-5 (Roizman 1992).

Clínicamente esta entidad puede confundirse con enfermedades como la rabia, la pseudorrabia, la polioencefalomalacia por deficiencia de tiamina, la intoxicación por plomo y la intoxicación por sal, entre otras (Sanches y col 2000, Lemos y col 2002, Spilki y col 2003).

El HVB-5 ha sido reportado en Europa (Barenfus y col 1963, Bartha y col 1969), Canadá (Beck 1975), Norte (d'Offay y col 1993) y Sur América (Carrillo y col 1983, Colodel y col 2002, Pérez y col 2002); sin embargo, algunos autores consideran más importante la presentación de esta enfermedad en el hemisferio Sur (Australia, Argentina y Brasil) (Riet-Correa y col 1989, Halfen y col 2000, Lemos y col 2002). Es una enfermedad esporádica que afecta terneros, la morbilidad puede llegar al 50% aunque usualmente no es tan alta. Los signos neurológicos incluyen depresión, anorexia, separación del rebaño, secreción serosa ocular y nasal, sialorrea leve, temores musculares más evidentes en la cabeza y el cuello, hiperestesia al tacto o al sonido, seguido por pérdida de los reflejos sensoriales principalmente el visual, describiéndose también la afección de los reflejos auditivos y cutáneos (Vasconcelos y col 1993, Salvador y col 1998, Lemos y col 2002). Se observa también andar en círculo, ataxia, choque con obstáculos, trismo, disminución del tono lingual, dificultad para la aprehensión del alimento y la deglución de agua, nistagmo, bruxismo,

Aceptado: 14.06.2007.

[#] Apoyo financiero del Conselho Nacional de Desenvolvimento Científico e Tecnológico (CNPq) y la Fundação de Amparo a Pesquisa do Estado de São Paulo (FAPESP).

* FCAV, Unesp, Via Prof. Paulo Castellane, s/n Jaboticabal, CEP 14884-900. Sao Paulo, Brasil; alessi@fcav.unesp.br

catatonía, posición en decúbito prolongado con dificultad para regresar a la normalidad y finalmente postración en decúbito ventral, decúbito lateral, movimientos de pedaleo y muerte (Beltrao y col 2000, Colodel y col 2002, Pérez y col 2002). La muerte ocurre cuatro o cinco días después de la aparición de los signos clínicos (Méndez y col 1987). La encefalitis por herpesvirus involucra de manera muy frecuente a la sustancia gris de la corteza cerebral, aunque también puede afectar a la sustancia blanca, existiendo en cualquier caso una amplia necrosis neuronal y en general malacia (Jubb y col 1993, Colodel y col 2002, Lemos y col 2002). Aunque macroscópicamente no siempre hay lesiones en el sistema nervioso central, se puede observar achatamiento de las circunvoluciones cerebrales y malacia cortical caracterizada por áreas multifocales irregulares, generalmente de color amarillento y superficie deprimida, al corte se aprecia de aspecto finamente granular y a veces asociadas con hemorragias, principalmente submeníngeas (Colodel y col 2002, Lemos y col 2002, Pérez y col 2002). Microscópicamente las lesiones corresponden a una meningoencefalitis necrosante aguda, no supurativa, ampliamente distribuida, que puede variar de grado leve a intenso. La lesión se caracteriza por necrosis neuronal, gliosis, ruptura del neuropilo y manguitos perivasculares mononucleares principalmente de linfocitos, macrófagos denominados *Células gitter* y ocasionalmente neutrófilos en la sustancia gris del encéfalo (Jones y col 1997, Salvador y col 1998, Silva y col 1999). Se ha reportado también una leptomeningitis linfocítica con intensos manguitos perivasculares y gliosis focal o difusa. Las lesiones son conclusivas por los severos cambios necróticos, los cuales son particularmente prominentes en los hemisferios cerebrales. La encefalitis muestra una especificidad; la presencia de cuerpos de inclusión eosinofílicos intranucleares en astrocitos y neuronas, los que pueden ser correlacionados con diferentes grados de infección según la cantidad encontrada (Salvador y col 1998, Colodel y col 2002, Lemos y col 2002).

Para estudiar la patogénesis de la encefalitis causada por el HVB-5, se han utilizado como modelos experimentales, conejos (Meyer y col 1996, Beltrao y col 2000), ovejas (Silva y col 1998, 1999) e incluso bovinos (Pérez y col 2002). Después de la inoculación intranasal el HVB-5 invade el cerebro por la vía del nervio olfatorio resultando en signos neurológicos agudos comparables a los que se han visto en los terneros (Chowdhury y col 2000, 2002). Respecto a la vía de inoculación, es más importante la vía olfatoria que la conjuntival, aunque esta última también debe tenerse en cuenta (Beltrão y col 2000). Luego de inocular conejos por vía intranasal se observó enfermedad neurológica aguda y muerte, encontrando el HVB-5 en el bulbo olfatorio, la corteza olfatoria, el ganglio trigémino, puente y corteza cerebral (Beltrão y col 2000). En otro experimento similar hubo pocas neuronas infectadas en el ganglio trigémino y ninguna invasión viral desde el puente hasta el núcleo trigémino espinal (Chowdhury y col 2000).

El propósito de la presente investigación fue el de caracterizar la respuesta inflamatoria en el sistema nervioso central de bovinos naturalmente infectados con el herpesvirus bovino 5 (HVB-5) mediante la técnica de inmunohistoquímica utilizando anticuerpos mono y policlonales para astrocitos, linfocitos y macrófagos.

MATERIAL Y METODOS

El estudio fue realizado en el Laboratorio de Neuropatología de la Facultad de Ciencias Agrarias y Veterinarias de la Universidad del Estado de Sao Paulo (FCAV-UNESP), a partir de material fijado en formalina tamponada y conservado en bloques de parafina, correspondiente a casos de diferentes brotes de encefalitis bovina ocurridos entre los años 2001 y 2002. Se colectaron un total de doce muestras de cerebro de bovino, diagnosticadas cinco de ellas en nuestro Laboratorio, dos en el Laboratorio de Patología de la Universidad Federal de Mato Grosso do Sul y cinco en el Laboratorio de Patología de la Universidad Federal de Pelotas. Los casos correspondieron a bovinos de la raza Nelore o sus cruza, con edad promedio de 13 meses y en su mayoría machos. Todos los casos presentaron síntomas clínicos inespecíficos de enfermedad neurológica, caracterizada por ataxia, nistagmo, bruxismo, tremor muscular, marcha en círculos, opistótonos, decúbito lateral, convulsiones y pedaleo. Los animales finalmente murieron o fueron remitidos a los laboratorios de patología de las diferentes universidades, para eutanasia y necropsia.

Teniendo en cuenta el aislamiento viral en cinco casos, la negatividad para rabia en otros dos y la evidencia histopatológica de infección con el HVB-5 en todos los cerebros estudiados, se concluyó que los animales evaluados fueron naturalmente infectados con el HVB-5. Los casos que tenían aislamiento viral procedieron de la Universidad Federal de Pelotas y los casos con diagnóstico negativo para rabia fueron evaluados en el Instituto Pasteur de Sao Paulo, mediante prueba de inmunofluorescencia y prueba biológica. Las muestras permanecieron por 24 o más horas en formalina tamponada al 10% para su fijación y luego fueron incluidas en parafina, siendo conservadas en bloques hasta el momento de su uso.

El criterio diagnóstico incluyó la observación microscópica de algunas alteraciones en el cerebro como meningoencefalitis, polioencefalomalacia, manguitos perivasculares y presencia de células gitter, hallazgos considerados sugestivos de la infección por HVB-5. En ninguno de los casos se observaron cuerpos de inclusión intracelulares en astrocitos o neuronas.

Evaluaciones inmunohistoquímicas en el sistema nervioso central. La técnica de inmunohistoquímica (Avidina-Biotina-Peroxidasa) para la detección de células inflamatorias en el sistema nervioso fue estandarizada en el Laboratorio de Neuropatología de la FCAV-UNESP (Machado y Alessi

Cuadro 1. Relación de anticuerpos utilizados para detectar linfocitos, astrocitos y macrófagos en cerebro de bovinos con encefalitis por HVB-5.

List of antibodies used for detecting lymphocytes, astrocytes and macrophages in bovine brains with encephalitis produced by BoHV-5.

Reactivación/ Recuperación Antigénica	Anticuerpos Primarios	Dilución / Tiempo	Anticuerpos Secundarios	Dilución/ Tiempo
Pronasa ¹	Anti-GFAP ^{4 a}	1:300 12-18 hs	Cabra anti-conejo ^e	1:200 45 min
Microondas ^{2 u} Olla de vapor ³	Anti-Línea Mieloide/histiocitos Clon-MAC 387 ^{5 b}	1:200 12-18 hs	Cabra anti-ratón ^f	1:200 45 min
Olla de vapor ³	Antilinfocito B ⁴ NCL-BLA 36 ⁵	1:200 12-18 hs	Cabra anti-ratón ^f	1:200 45 min
Pronasa ¹	Antilinfocito T CD ₃ ^{4 d}	1:100 2 hs	Cabra anti-conejo ^e	1:300 45 min

(1) Recuperación enzimática 15 minutos⁹.

(2) Potencia 720W, 2 x 5 minutos (solución de citrato pH 6.0).

(3) Stem cock, 20 minutos (solución de citrato pH 6.0).

(4) Anticuerpo policlonal.

(5) Anticuerpo monoclonal.

^a Dako Z0334

^b Dako M0747

^c Novocastra

^d Dako A0452

^e Dako E0432

^f Dako E0433

1997, Lemos y Alessi 1999). Los anticuerpos primarios y secundarios, la reactivación antigénica y sus respectivos tiempos y diluciones se resumen en el cuadro 1. Los cortes tisulares fueron primero desparafinados y deshidratados en concentraciones decrecientes de alcohol. Luego de un bloqueo de la peroxidasa endógena¹ los cortes se bañaron en solución tamponada de salina fosfato (PBS) y se incubaron por 30 minutos en una solución de albúmina sérica bovina en PBS 2,5%. Se realizaron tres incubaciones, cada una de ellas seguida por dos lavados con PBS, la primera con el anticuerpo primario específico para cada antígeno celular; la segunda con el anticuerpo secundario biotinilado dirigido contra el primario y la tercera, con el complejo Avidina-Biotina¹ diluido en PBS durante 30 minutos a 30 °C. La reacción de la peroxidasa fue revelada por la adición del sustrato 3,3 diaminobenzidina. Finalmente, los cortes fueron contrateñidos con hematoxilina de Harris, deshidratados en concentraciones crecientes de alcohol, aclarados con xilol y montados con Bálamo de Canadá para ser examinados al microscopio de luz.

Para facilitar el análisis de la reacción inflamatoria evidenciada en el cerebro de los bovinos, se revisaron las células presentes en la periferia de los vasos sanguíneos (manguitos perivascuales) y en la porción restante del fragmento tisular, clasificando la magnitud de la inflamación de manera cualitativa como leve (menos del 20% de células), moderada (entre 21 y 60%) y severa (más de 61% de la reacción).

Para los astrocitos fueron establecidos dos patrones de descripción según el grado de participación en la reacción inflamatoria (reactividad) y el tamaño de las células (diámetro mayor, diámetro menor y área celular). Las

medidas de los astrocitos fueron hechas en un programa de análisis digital de imágenes², capturando las imágenes en el microscopio acondicionado con una cámara de video (equipo existente en el Laboratorio de Inmunopatología de la FCAV-UNESP).

RESULTADOS Y DISCUSION

Mediante la detección del antígeno CD3 en la superficie celular, se encontró que los linfocitos T siempre estuvieron presentes en un alto grado de infiltración. En los manguitos perivascuales, cinco casos (41,7%) presentaron infiltrados moderados y siete casos (58,3%) infiltrados severos, mientras que en sitios diferentes a los manguitos, diez casos (83,3%) presentaron infiltrados severos y sólo dos (16,7%) tenían infiltrados moderados (cuadro 2 y figura 1a). Los linfocitos B evidenciados por la detección del antígeno BLA se presentaron siempre en una menor proporción del infiltrado celular, tanto en los manguitos perivascuales como en otros sitios. En los manguitos perivascuales, por ejemplo, diez casos (83,3%) tenían una leve infiltración de estas células (cuadro 2 y figura 1b).

Los macrófagos se encontraron acompañando áreas de malacia aunque no exclusivamente en esta localización. En los manguitos perivascuales, diez casos (83,3%) presentaron infiltrados leves, mientras que dos casos (16,7%) fueron moderadamente infiltrados y sólo un caso presentó una reacción severa de estas células (cuadro 2 y figura 1c). Por otro lado, los astrocitos estuvieron siempre en sitios diferentes de los manguitos perivascuales encontrando que cinco casos (41,7%) presentaron un grado moderado de infiltración, mientras

¹ Bloqueador de peroxidasa DAKO®, Complejo Avidina Biotina DAKO®

² Image Pro Plus 3.0-Microscopio Olympus BX50 con cámara video color Sony CCD Iris.

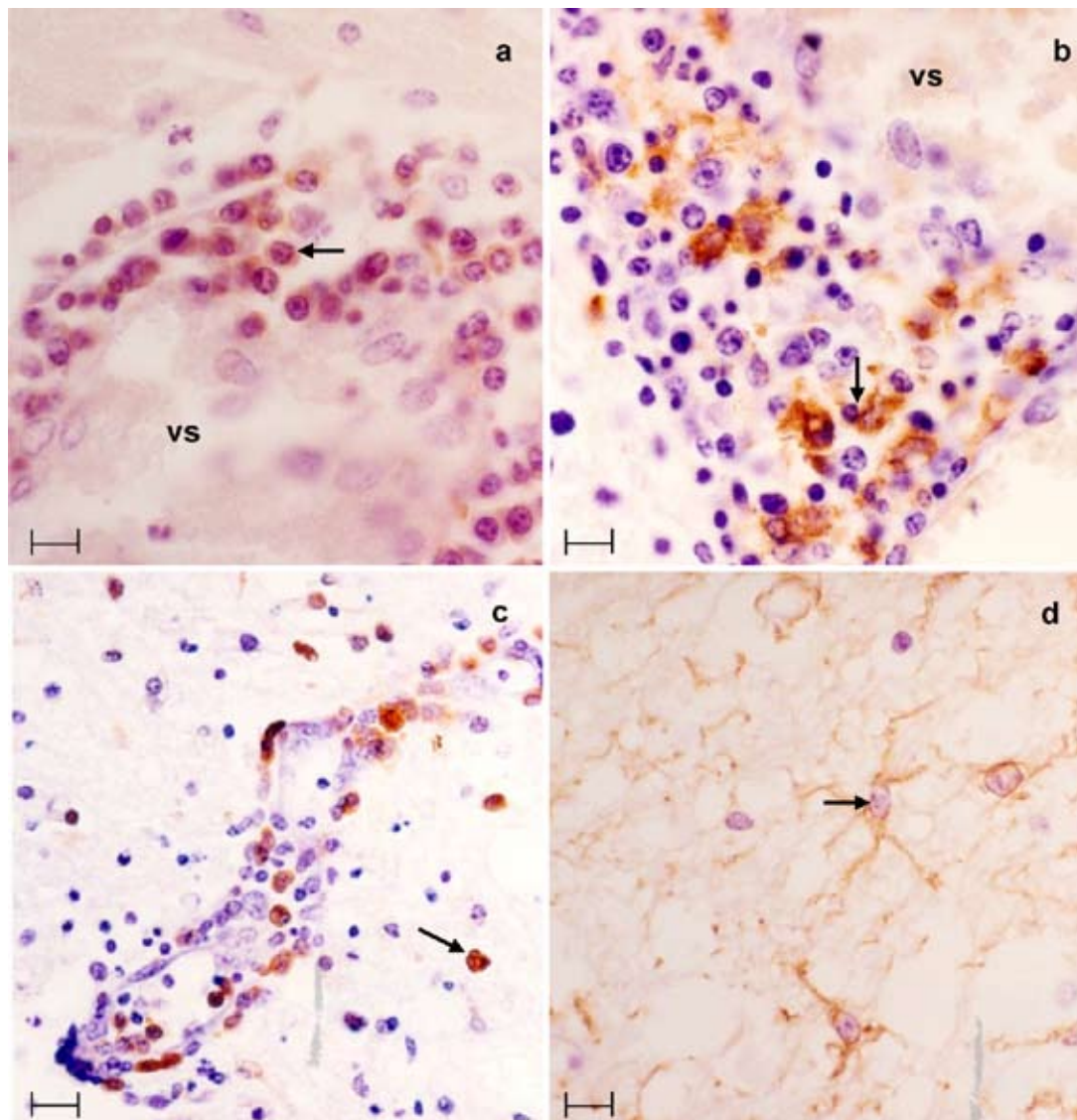


Figura 1. a) Microfotografía de un manguito perivasculoso con inmunomarcación para linfocitos T (CD3 policlonal). Nótese la gran participación de los linfocitos T en la respuesta inflamatoria alrededor del vaso sanguíneo (vs) en la corteza cerebral de bovino naturalmente infectado con BHV-5. (Barra=50 μm) ABC, objetivo 60X. b) Manguito perivasculoso con inmunomarcación para linfocitos B (BLA monoclonal). Pueden notarse algunas células que hacen parte en la reacción alrededor del vaso sanguíneo (VS). (Barra=50 μm) ABC, objetivo 60X. c) Cerebro bovino con inmunomarcación para macrófagos (MAC monoclonal). Puede observarse presencia de los macrófagos en el manguito perivasculoso y en el resto del órgano. (Barra=80 μm) ABC, objetivo 40X. d) Inmunomarcación para los astrocitos (GFAP policlonal) en el cerebro de bovino naturalmente infectado con el BHV-5 en diferentes grados de reactividad. (Barra=50 μm) ABC, objetivo 60X.

a) Microphotograph of immunomarked T cell perivascular cuffing (polyclonal CD3). See the extensive T cell infiltration in the inflammatory response around de blood vessel (BV) in the cortex of naturally infected bovines with BHV-5. (Barr=50 μm) ABC, objective 60X. b) Perivascular cuffing with B cell immunodetection (BLA monoclonal). Some cells can be noted in the reaction around the blood vessel (BV). (Barr=50 μm) ABC, objective 60X. c) Bovine brain with immunodetection for macrophages (MAC monoclonal). The macrophages can be seen in the perivascular cuffing and also in the rest of the organ. (Barr=80 μm) ABC, objective 40X. d) Astrocytes immunodetection (GFAP policlonal) in the brain of bovines naturally infected with BHV-5 in different reactive degrees. (Barr=50 μm) ABC, objective 60X.

que los otros siete (58,3%) tenían abundantes astrocitos (infiltrado severo). Estas células presentaron dos grados de actividad consideradas como reactivas (más grandes) y no reactivas, siendo significativamente diferentes entre ellas ($\alpha = 0,05$). Los promedios de los diámetros correspondieron a 10,08 μm para el mayor, 6,41 μm el menor y

51,25 μm^2 el área, en el caso de los astrocitos reactivos y 9,01 μm para el mayor, 6,34 μm el menor y 43,21 μm^2 el área, en el caso de los astrocitos no reactivos (cuadro 2 y figura 1d).

La revisión de literatura sobre encefalitis bovina revela que éste es el primer trabajo encaminado a identificar la

Cuadro 2. Inmunomarcación de linfocitos, astrocitos y macrófagos de dos localizaciones diferentes en el cerebro de bovinos infectados naturalmente con HVB-5, clasificadas en tres categorías del infiltrado celular.

Lymphocyte, astrocyte and macrophage immunomarking in two different areas of the brain of bovines naturally infected with BoHV-5, classified in three categories according to its cell infiltration.

Tipo de Célula	Localización del infiltrado inflamatorio					
	Manguito perivascular			Otro sitio*		
	Leve	Moderado	Severo	Leve	Moderado	Severo
Linfocito T	0/12	5/12	7/12	0/12	10/12	2/12
Linfocito B	10/12	2/12	0/12	11/12	1/12	0/12
Macrófago	10/12	2/12	0/12	9/12	2/12	1/12
Astrocyto	0/12	0/12	0/12	0/12	5/12	7/12

* Se refiere a porciones diferentes a los manguitos perivasculares evaluadas en las secciones de cerebro.

distribución del infiltrado inflamatorio en el cerebro de bovinos naturalmente infectados con herpesvirus. Gran parte de los estudios realizados sobre la patogenia del HVB-5 hasta el momento han permitido profundizar en el conocimiento de los mecanismos moleculares que utilizan el virus para ingresar en la célula hospedera y de esta forma se ha podido identificar proteínas y glicoproteínas fundamentales para el ingreso y propagación de los virus en el SNC (Chowdhury y col 2002). En otros aspectos relacionados con la patogenia del HVB-5 se han podido encontrar diferencias grandes con el HVB-1 en lo que tiene que ver con su capacidad para invadir y causar lesiones neurológicas (Meyer y col 1999). La respuesta inmune en los casos de encefalitis herpética en bovinos hasta el momento no ha sido investigada debido al desconocimiento de los tipos de células predominantes en el infiltrado inflamatorio del cerebro de estos animales. Los datos que aquí se describen sobre la predominancia de los linfocitos T en la reacción inflamatoria indican que estas células desempeñan un papel importante en la defensa del cerebro de los bovinos afectados con HVB-5. Es importante desarrollar investigaciones tendientes al esclarecimiento del papel de estas células en la defensa del organismo contra los herpesvirus que afectan el sistema nervioso central. La presentación de antígenos a los linfocitos implica un reconocimiento de los mismos por parte de células especializadas que los expresan en los receptores de superficie de los linfocitos. Este proceso es diferente para las células B y T, los linfocitos B sólo necesitan una unión apropiada del epítope con la región variable del anticuerpo, mientras que los linfocitos T reconocen el antígeno en el contexto de una molécula del complejo mayor de histocompatibilidad (Gershwin y col 1995). El resultado final de la activación de los linfocitos B es la producción de plasmocitos que secretan inmunoglobulinas. En este estudio, las células B estuvieron discretamente presentes, tal vez por el carácter agudo de la enfermedad (de acuerdo a los datos de mortalidad) o porque la respuesta inmune en estos casos se encuentra básicamente a cargo de las células T.

En el caso de la encefalitis viral por el HVB-5, los macrófagos denominados células gitter han sido reportados como una característica diagnóstica dentro de la reacción inflamatoria (Riet-Correa y col 1989) y su función es fagocitar y remover grandes cantidades de lípidos característicos del tejido nervioso, posteriormente estas células desaparecen lentamente una vez que concluyen su trabajo (Jubb y col 1993, Jones y col 1997). En el presente estudio, los macrófagos estuvieron siempre acompañando áreas de malacia en diferentes grados de presentación predominando las infiltraciones leves, hecho probablemente explicado porque no todos los cortes histológicos tenían áreas representativas de malacia, no obstante, la presencia de estas células facilitó, junto con otras características ya mencionadas, el diagnóstico de la encefalitis por HVB-5. Las células gitter probablemente tienen un papel importante como células presentadoras de antígeno y también en el proceso de fagocitosis de células afectadas por las partículas virales (Gershwin y col 1995). En el presente estudio, en lo que se refiere a la polioencefalomalacia, se consideró un hallazgo frecuente en la mayoría de los casos; sin embargo, el motivo por el cual se presenta este tipo de lesión en el SNC de los bovinos afectados por el HVB-5 no es conocido. Según los resultados de este estudio en lo que tiene que ver con la distribución de las células inflamatorias, la malacia estuvo siempre acompañada de grandes cantidades de macrófagos y podría deberse en alguna medida a la acción destructiva de estas células o sus productos celulares (citocinas). Los macrófagos son capaces de fagocitar y matar algunos agentes infecciosos; se sabe que algunos macrófagos de bovinos producen radicales de oxígeno para facilitar esa tarea (Pastoret 1998). Por lo visto, deben realizarse futuras investigaciones para establecer si la necrosis neuronal se debe a un efecto citopático directo del virus sobre neuronas y células gliales o si es causada por la acción de radicales libres y otros productos celulares de macrófagos y linfocitos que interactúan en la inflamación del cerebro. No puede descartarse que se trate de un mecanismo meramente vascular que lleva a una hipoxia severa. Los macrófagos y linfocitos B no son las

únicas células presentadoras de antígeno, los astrocitos fueron las primeras células gliales de las cuales se sabe que son capaces de expresar productos del complejo mayor de histocompatibilidad clase II (poco después de ser estimuladas con el interferón gama INF- γ) y que las citocinas proinflamatorias como el INF- γ , el factor de necrosis tumoral alfa (TNF- α) y la interleucina 1 (IL-1) son capaces de disparar la expresión de moléculas de adhesión (ICAM-1, LFA-3, VACM e VLA) sobre ellos (Kettermann y Ransom 1995). La astrocitosis que se encontró en todos los casos puede ser fácilmente explicada porque de acuerdo con Delman y Carithers (1996), este tipo de células se incrementan ante un daño celular. Además de eso, se sabe que son las células gliales más abundantes en el cerebro de los mamíferos y su función es soportar y reparar las neuronas dañadas (Peterson y Remington 2000). Sería interesante conocer cómo estas células interactúan en el transporte de las células sanguíneas al sistema nervioso central por la barrera hematoencefálica, en los casos de la encefalitis herpética. En este estudio, los astrocitos siempre estuvieron en sitios diferentes de los manguitos perivasculares y se presentaron como reactivos y no reactivos. Los astrocitos reactivos fueron significativamente más grandes que aquellos no reactivos; sin embargo, no fue posible establecer si la reactividad de estas células tendría alguna correlación con el área del cerebro afectada. Machado y Alessi (1997) observaron diferentes grados de reactividad de los astrocitos en el cerebro de bovinos naturalmente infectados con el virus de la rabia y encontraron que esas células fueron significativamente más grandes que los astrocitos del cerebro de bovinos normales. Nosotros encontramos que los linfocitos T y los astrocitos fueron las células más abundantes en la inflamación del cerebro, lo cual indica la importancia que debe tener esa cooperación celular en la respuesta inmune para la resolución o para el agravamiento del cuadro neurológico.

En lo que se refiere a las áreas del cerebro afectadas por el HVB-5, sería interesante tener en cuenta el planeamiento de estudios posteriores dirigidos a conocer la distribución del infiltrado inflamatorio en las diferentes partes del SNC, afectadas en este tipo de encefalitis, permitiendo establecer la dinámica de los cambios necróticos en esta enfermedad. De igual forma, es necesario desarrollar estudios dirigidos a la descripción de la reacción inflamatoria por BHV-5 en animales de laboratorio, incluyendo las rutas de invasión, la localización de las lesiones y la distribución de las células inflamatorias (linfocitos, macrófagos, astrocitos y microglías) y de esta forma facilitar el entendimiento de la función de cada una de ellas en la patogénesis de este tipo de encefalitis y en la defensa del organismo para este tipo de infecciones. Los fragmentos del cerebro utilizados en este estudio correspondieron a áreas de la corteza cerebral, incluyendo la región del hipocampo (corteza parietal), lugar preferido para el diagnóstico de la infección con el virus de la rabia (Lemos y col 2002). Por el hecho de ser un estudio retrospectivo y las diferentes procedencias

de los casos en esta investigación, existieron diferencias respecto a la forma de obtención de las áreas de cerebro siendo imposible la identificación exacta de la localización anatómica de ellos.

Finalmente, se espera que los resultados de este trabajo induzcan la elaboración de nuevas hipótesis que permitan realizar investigaciones sobre la patogénesis en este tipo de infecciones y también sobre diagnóstico y control de esta enfermedad, posiblemente incorporando algún antígeno de detección viral y/o inoculaciones que incluyan animales axénicos o gnotobióticos.

RESUMEN

Doce casos de meningoencefalitis viral en ganado bovino brasilero fueron sometidos a un análisis inmunohistoquímico para describir la respuesta inflamatoria. Todos los casos mostraron severos signos neurológicos seguidos por la muerte. Histológicamente los cambios inflamatorios en el cerebro y el cerebelo que caracterizaron la infección neurológica muestran meningitis, manguitos perivasculares mononucleares, gliosis, hemorragias y macrófagos (células gitter) acompañando grandes áreas de malacia. Ninguno de los casos mostró cuerpos de inclusión intranucleares; sin embargo, en cinco de ellos fue posible el aislamiento del HVB-5. Con el fin de recolectar datos que permitan describir la respuesta inflamatoria en estos casos, muestras de cerebro de todos los casos se analizaron por inmunohistoquímica usando anticuerpos policlonales contra CD3 para detectar linfocitos T y contra GFAP para detectar astrocitos. Por otro lado, se usaron anticuerpos monoclonales contra BLA para detectar células B y MAC 387 para detectar macrófagos. Los resultados indican que la respuesta inflamatoria se caracterizó por linfocitos T en los infiltrados perivasculares y por los astrocitos en otras partes del órgano. Los macrófagos (células gitter) estuvieron siempre asociados a grandes áreas de malacia y los linfocitos B tuvieron una discreta participación sobre todo en los infiltrados celulares perivasculares. Estos hallazgos facilitarán futuras investigaciones tendientes al entendimiento de la patogénesis de este tipo de encefalitis.

AGRADECIMIENTOS

Los autores agradecen la valiosa colaboración de María Inés Yamazaki de Campos y de Francisca de Assis Ardisson, del Laboratorio de Patología Veterinaria de la UNESP de Jaboticabal por la confección del material histológico.

REFERENCIAS

- Barenfus M, CA Della Quadri, RW McIntyre, RJ Schoeder. 1963. Isolation of infectious bovine rhinotracheitis virus from calves with meningoencephalitis. *J Am Vet Med Assoc* 143, 725-728.
- Bartha A, G Hakdu, P Aldassy, G Paczolay. 1969. Occurrence of encephalomyelitis caused by infectious bovine rhinotracheitis virus in calves in Hungary. *Acta Vet Acad Sci Hung* 19, 145-151.
- Beck B.E. 1975. Infectious bovine rhinotracheitis encephalomyelitis in cattle and its differential diagnosis. *Can Vet J* 16, 269-271.
- Beltrão N, EF Flores, R Weiblen, AM Silva, PM Roehle. 2000. Infecção e enfermidade neurológica pelo herpesvirus bovino tipo 5 (BHV-5): coelhos como modelo experimental. *Pesq Vet Bras* 20, 144-150.
- Carrillo BJ, A Ambrogi, A Scudel, M Vazquez, A Dahme. 1983. Meningoencephalitis caused by IBR Virus in Calves in Argentina. *Zbl Vet Med B* 30, 327-332.
- Chowdhury SI, BJ Lee, A Ozkul, ML Weiss. 2000. Bovine herpesvirus 5 glycoprotein E is important for neuroinvasiveness and neurovirulence in the olfactory pathway of the rabbit. *J Virol* 74, 2094-2106.

- Chowdhury SI, M Ondersi, OS Bhattacharjee, Al Mubarak, ML Weiss. 2002. Bovine herpesvirus 5 (BHV-5) Us9 is essential for BHV-5 neuropathogenesis. *J Virol* 76, 3839-3851.
- Colodel EM, L Nakazato, R Weiblen, RM Mello, RRP Da Silva. 2002. Meningoencefalite necrosante em bovinos causada por herpesvírus bovino no Estado de Mato Grosso, Brazil. *Ciencia Rural* 32, 293-298.
- D'Offay JM, RE Mock, RW Fulton. 1993. Isolation and characterization of encephalitic bovine herpesvirus type 1 isolates from cattle in North America. *Am J Vet Res* 54, 534-539.
- Gershwin LJ, S Krakowka, RG Olsen. 1995. Immune response. immunology and immunopathology of domestic animals. 2 ed. St. Louis: Mosby, Pp 63-67.
- Halfen DC, T Vidor, FM Braga, CW Van Der Laan. 2000. Imunogenicidade do herpesvirus bovino tipo 5 (BHV-5) em vacinas inativadas de diferentes formulações. *Ciencia Rural* 30, 851-856.
- Jones TC, RD Hunt, NW King. 1997. Veterinary Pathology. 6th ed. Philadelphia: Williams and Wilkins, USA.
- Jubb KVF, PC Kennedy, N Palmer. 1993. Pathology of Domestic Animals. 4th ed. Academic Press, San Diego, USA.
- Kettenmann H, BR Ransom. 1995. *Neuroglia*. Oxford University Press. Pp 685-699.
- Lemos KR, Alessi AC. 1999. Astrocitos imunorreativos á proteína glial fibrilar ácida em eqüinos normais ou com leucoencefalomalacia. *Pesq Vet Bras* 3, 104-108.
- Lemos RAA, N Barros, KB Brum. 2002. Enfermedades de interesse econômico em bovinos de corte. Perguntas e respostas. Campo Grande MS: Editora UFMS.
- Machado GF, Alessi AC. 1997. Glial Fibrillary Acidic Protein (GFAP) immunoreactive astrocytes in the CNS of normal and rabies – infected adult cattle. I. Hipocampus and dentate gyrus. *Braz J Vet Res Anim Sci* 34, 332-335.
- Méndez MC, F Riet - Correa, AL Schild, JLM Ferreira. 1987. Laboratório Regional de Diagnóstico: doenças diagnosticadas no ano de 1986. Pelotas: Editora e Gráfica Universitária, 40 p.
- Meyer G, M Lemaire, J Lyaku, PP Pastoret, E Thiry. 1996. Establishment of a rabbit model for bovine herpesvirus type 5 neurological acute infection. *Vet Microbiol* 51, 27-40.
- Meyer G, O Bare, E Thiry. 1999. Identification and characterization of bovine herpesvirus type 5 glycoprotein H gene and gene products. *J Gen Virol* 80, 2849-2859.
- Moretti B, Z Orfei, G Mondino, A Persechino. 1964. Infectious bovine rinotracheitis, clinical observations and isolation of virus. *Vet Ital* 15, 676.
- Pastoret PP. 1998. Immunology of Cattle. In: Pastoret P, Griebel P, Basin H, Govaerts A (eds). *Handbook of vertebrate immunology*. Academic Press, San Diego, USA, Pp 439-484.
- Pérez SE, G Bretschneider, MR Leunda, EA Osório, EF Flores. 2002. Primary infection, latency, and reactivation of bovine herpesvirus type 5 in the bovine nervous system. *Vet Pathol* 39, 437-444.
- Peterson PK, JS Remington. 2000. New concepts in the immunopathogenesis of CNS infections. Blackwell Science, Malden, Massachusetts, USA Pp 21-51.
- Riet-Correa F, T Vidor, AL Schild, MC Méndez. 1989. Meningoencefalite e necrose da córtex cerebral em bovinos causados por herpesvirus bovino 1. *Pesq Vet Bras* 9, 13-16.
- Roizman B. 1992. The family Herpesviridae: An update. *Arch Virol* 123, 43-445.
- Salvador SC, RAA Lemos, F Riet-Correa, PM Roehe, AL Osorio. 1998. Meningoencefalite em bovinos causada por herpesvirus bovino tipo 5 (BHV-5). *Pesq Vet Bras* 18, 76-83.
- Sanches AWD, IM Langohr, AL Stigger. 2000. Doenças do sistema nervoso central em bovinos no Sul do Brasil. *Pesq Vet Bras* 20, 113-118.
- Silva AM, EF Flores, R Weiblen, SA Botton, LF Irigoyen. 1998. Infecção aguda e latente em ovinos inoculados com o herpesvírus bovino tipo 5 (BHV-5). *Pesq Vet Bras* 18: 99-106.
- Silva AM, R Weiblen, LF Irigoyen, PM Roehe, HJ Sur. 1999. Experimental infection of sheep whit bovine herpesvirus type-5 (BHV-5): acute and latent infection. *Vet Microbiol* 66, 89-99.
- Spilki FR, Ac Franco, PA Esteves, MB Teixeira, PA Esteves. 2003. Bovine herpesvirus type 5 (BHV-5) in a calf with rabies. *Pesq Vet Bras* 23, 1-4.
- Studdert MJ. 1989. Bovine encephalitis herpesvirus. *Vet Rec* 125, 584.
- Vasconcelos RM, MS Varaschin, F Wouters. 1993. Meningoencefalite bovina por herpesvírus. Encontro Nacional de Patología Veterinária 1993, Santa Maria - RS. Anais, Santa Maria.
- Watt JA, WS Jonston, NS Mc Leod, RM Barlow. 1981. Infectious bovine rinotracheitis and encephalitis. *Vet Rec* 108, 63.
- Weiblen R, CSL Barros, TF Canabarro. 1989. Bovine Meningoencephalitis from IBR virus. *Vet Rec* 124, 666-667.