UNIVERSIDADE ESTADUAL PAULISTA 'JULIO DE MESQUITA FILHO'

FACULDADE DE CIÊNCIAS AGRÁRIAS E VETERINÁRIAS

CÂMPUS DE JABOTICABAL

USO INTRAPLEURAL DE SOLUÇÃO DE CLORETO DE SÓDIO 0,9%, ADICIONADA OU NÃO DE DEXAMETASONA, NA PREVENÇÃO DE ADERÊNCIAS PULMONARES APÓS TORACOTOMIA INTERCOSTAL EM CÃES

Rogerio Rodrigues Santos

Médico Veterinário

JABOTICABAL-SÃO PAULO-BRASIL

Janeiro de 2011

Santos, Rogerio Rodrigues.
S237u Uso intrapleural de solução de cloreto sódio 0,9%,adicionada ou não de dexametasona,na prevenção aderências pulmonares após toracotomia intercostal em cães / Rogerio Rodrigues Santos. -- - Jaboticabal, 2011
xi, 31 f.: il.; 28 cm

Dissertação (mestrado) - Universidade Estadual Paulista, Faculdade de Ciências Agrárias e Veterinárias, 2011
Orientador: José Antônio Marques
Banca examinadora: Alceu Gaspar Raiser, Silvana Martinez Baraldi Artoni, Richard da Rocha Filgueiras
Bibliografia

1. Aderências pulmonares. 2. cão. 3. Dexametasona. I. Título. II. Jaboticabal-Faculdade de Ciências Agrárias e Veterinárias.

CDU 619:617:636.7

Ficha catalográfica elaborada pela Seção Técnica de Aquisição e Tratamento da Informação – Serviço Técnico de Biblioteca e Documentação - UNESP, Câmpus de Jaboticabal.

UNIVERSIDADE ESTADUAL PAULISTA 'JULIO DE MESQUITA FILHO'

FACULDADE DE CIÊNCIAS AGRÁRIAS E VETERINÁRIAS

CÂMPUS DE JABOTICABAL

USO INTRAPLEURAL DE SOLUÇÃO DE CLORETO DE SÓDIO 0,9%, ADICIONADA OU NÃO DE DEXAMETASONA, NA PREVENÇÃO DE ADERÊNCIAS PULMONARES APÓS TORACOTOMIA INTERCOSTAL EM CÃES

Rogerio Rodrigues Santos

Orientador: Prof. Dr. José Antônio Marques

Coorientador: Prof. Dr. Alceu Gaspar Raiser

Texto apresentado à Faculdade Ciências Agrárias e Veterinárias-Unesp, Câmpus de Jaboticabal, como parte das exigências para obtenção do título de Mestre em Cirurgia Veterinária

JABOTICABAL-SÃO PAULO-BRASIL

Janeiro de 2011

DADOS CURRICULARES DO AUTOR

Rogério Rodrigues Santos - nascido em 25 de abril de 1970, em Brasília - DF, filho de Vanor Pereira dos Santos e Maria Valdenice Rodrigues dos Santos. Graduou-se em Medicina Veterinária pela Universidade José do Rosário Velano - Unifenas, na cidade de Alfenas - MG em 2000. Iniciou, em julho de 2002, a Especialização em Clínica Cirúrgica de Pequenos Animais na Universidade Federal de Santa Maria - UFSM, onde terminou em maio de 2004. Ingressou, em 2008, no Programa de Pós-graduação *Scrito Sensu* em Cirurgia Veterinária da Unesp, Campus Jaboticabal - SP.

AGRADECIMENTOS

Agradeço a Deus por ter me dado forças nas horas mais difíceis da minha vida.

Agradeço a meus pais, Vanor e Valdenice, por terem me incentivado a buscar o meu sonho.

Aos meus irmãos, Flávio e Marcelo, por terem compreendido minha luta para conseguir aquilo que desejo.

A Unesp e ao Programa de Pós-Graduação em Cirurgia Veterinária da Unesp, Jaboticabal-SP.

Ao Professor Dr.José Antônio Marques pela orientação do mestrado.

Ao meu co-orientador, Professor Dr. Alceu Gaspar Raiser (UFSM), no auxílio da correção da minha dissertação e na orientação do tema.

Ao Professor Dr. Ney Luís Pippi (UFSM), por ter me incentivado a fazer meu projeto de mestrado.

A minha amiga e professora de anatomia veterinária (UTP) Cida, por ter despertado em mim o gosto pela pesquisa científica.

Ao Professor Dr. Adriano Bonfim Carregaro (USP-PIRASUNUNGA), por ter conduzido com seus auxiliares os protocolos anestésicos e analgésicos.

Ao Professor Dr. Alexandre Mazzanti, por ter cedido as instalações do Laboratório de Cirurgia Experimental (LACE-UFSM) para que eu pudesse realizar meu experimento.

À Nelci Vaz, por ter deixado a sala de cirurgia pronta para o uso durante meu experimento.

Ao Dr. Fabiano Zanini Salbego (UDESC-LAGES-SC), vulgo Tilango, por ter me ajudado nas cirurgias, ter tirado as fotos de todo o meu experimento e, por fim, aplicado morfina nos meus cães à meia noite.

Ao Dr. Daniel Müller (Unijuí-RS), por ter me ajudado nas cirurgias de toracotomia, aplicado morfina nos meus cães à meia noite, além de dar dicas a respeito do meu projeto.

Ao Dr. Eduardo Bastos (Clínica do Forte – Porto Alegre-RS) por ter me ajudado nas cirurgias de toracotomia e toracoscopia.

Ao doutrando em Medicina Veterinária, na área de concentração Cirurgia Veterinária (UFSM), e amigo Jorge Castro, na correção e conselho na elaboração deste trabalho.

Aos residentes, Rafael Lukarsewski (UFSM) e Fernanda Tamiozzo (UNESP ARAÇATUBA-SP), na condução da anestesia e analgesia dos cães.

A doutoranda Gabrielle Freitas (UFSM), na condução das anestesias e preparação da solução fisiológica e dexametasona para cavidade torácica.

Ao Doutorando Rafael Festugatto (UFSM), no auxílio das cirurgias de toracotomia e analgesia com morfina dos cães à meia noite.

Ao Estagiário Maurício, no preparatório dos cães para cirurgia, na colocação de ração para os cães diariamente.

Ao Wagner (Job serviços), na limpeza diária dos cães.

Ao Diretor do Hospital Veterinário Universitário da UFSM, Breno Paim, por ter cedido vários medicamentos durante meu experimento.

A mestranda Larissa Berté, no auxílio na coleta de sangue e nos curativos pós-operatórios.

Ao Diretor do Biotério Central da UFSM, Silvandro, na doação de cães para o meu experimento.

A Dona Sônia, por ter doado todos meus cães do experimento.

Enfim, a todas as pessoas que, de uma forma ou de outra, ajudaram-me na realização dessa dissertação. Obrigado a todos.

SUMÁRIO

página

LISTA DE FIGURAS viii
LISTA DE TABELAS ix
RESUMO..... x
ABSTRACT xi
1.INTRODUÇÃO 1
2.REVISÃO LITERATURA 3
3.OBJETIVOS 9
3.1OBJETIVO GERAL 9
3.2 OBJETIVO ESPECÍFICO 9
4. MATERIAL E MÉTODOS 10
4.1 ASPECTOS ÉTICOS..... 10
4.2 LOCAL DE EXECUÇÃO DA PESQUISA 10
4.3 RECEBIMENTO E PREPARO DOS ANIMAIS 10
4.4 FASE PRÉ-EXPERIMENTAL..... 11
4.5 DISTRIBUIÇÃO DOS ANIMAIS 14
4.6 PREPARAÇÃO DOS ANIMAIS 14
4.7 PROTOCOLO ANESTÉSICO 14
4.8 PROCEDIMENTO CIRÚRGICO..... 14
4.9 CUIDADOS PÓS-OPERATÓRIOS 15
4.10 PROCEDIMENTO DE TORACOSCOPIA 15
4.11 PROCESSAMENTO DAS AMOSTRAS 13

4.12 PROCEDIMENTO ESTATÍSTICO 16
5. RESULTADOS 17
5.1 GRUPO A 17
5.2 GRUPO B 18
5.3 GRUPO C 18
5.4 AVALIAÇÃO HISTOLÓGICA 18
6.DISCUSSÃO 22
7. CONCLUSÕES 26
8. REFERÊNCIAS 27

LISTA DE TABELAS

Página

Tabela 1. Distribuição dos cães segundo o escore de aderência e o tratamento (controle; solução de NaCl 0,9% associada com dexametasona; solução NaCl 0,9% isolada)..... 16

Tabela 2. Dados do teste qui-quadrado da comparação entre os graus de aderência pulmonar nos cães dos grupos A e B..... 16

LISTA DE FIGURAS

Página

Figura 1. Imagens representativas da manipulação pulmonar no sentido látero-medial (A), dorso-ventral (B) e caudocranial (C)..... 13

Figura 2. Imagem de toracoscopia onde visibiliza aderência pulmonar de escore II, entre a porção cranial e caudal do lobo cranial do pulmão em um cão do grupo A, submetido a toracotomia intercostal. Santa Maria, 2010. 19

Figura 3. Imagem de toracoscopia onde visibiliza aderência pulmonar de escore I entre as duas porções do lobo cranial e a parede costal em um cão do grupo A. Santa Maria, 2010. 19

Figura 4. Imagem de toracoscopia em que se visibiliza aderência pulmonar de escore I (filete indicado pela seta) entre o lobo cranial e o mediastino em um cão do grupo B que recebeu salina isotônica e dexametasona na cavidade pleural. Santa Maria, 2010..... 20

Figura 5. Imagem toracoscópica da cavidade pleural em um cão do grupo C. A seta indica a cicatriz costal. Aderência pulmonar de escore 0. Santa Maria, 2010..... 20

Figura 6. Figura 6. (a) Proliferação de tecido conjuntivo fibroso (200x) de aderência em um cão do grupo A); (b) reação inflamatória crônica (400x) de aderência em um cão do grupo A e, (c) tecido conjuntivo com infiltrado inflamatório (100x) de aderência ocorridas em um cão do grupo B. Coloração com HE. Santa Maria, 2010..... 21

USO INTRAPLEURAL DE SOLUÇÃO DE CLORETO DE SÓDIO 0,9%, ADICIONADA OU NÃO DE DEXAMETASONA, NA PREVENÇÃO DE ADERÊNCIAS PULMONARES APÓS TORACOTOMIA INTERCOSTAL EM CÃES

RESUMO – As aderências pulmonares em cães são uma sequela comum, após intervenção cirúrgica, prejudicando eventuais reintervenções. Neste estudo, pretendeu-se verificar, em cães, a eficiência da solução de cloreto de sódio 0,9%, adicionada ou não com dexametasona, na prevenção de aderências após toracotomia intercostal, Para isso, foram utilizados 15 cães, separados em três grupos de cinco, denominados A, B e C e submetidos a toracotomia no quinto espaço intercostal esquerdo. Nos cães do grupo A, foi feita somente a toracotomia e a toracorrafia; no grupo B foram realizadas a toracotomia, a toracorrafia e a injeção na cavidade pleural de 10ml de solução de cloreto de sódio a 0,9% associada com 1mg kg^{-1} de dexametasona. No grupo C, além da toracotomia e toracorrafia foram injetados na cavidade pleural 10ml kg^{-1} de solução de cloreto de sódio a 0,9%. Após 15 dias da toracotomia com os três tratamentos foi efetuada a toracoscopia transdiafragmática para se determinar a presença e o escore de aderências entre o pulmão e a parede costal. Os resultados demonstraram presença de aderências na maioria dos animais do grupo A e reduzida a nenhuma aderência nos demais grupos. Na avaliação estatística, foi aplicado o teste qui-quadrado, com nível de significância de 5% ($P \leq 0,05$). O uso de solução de cloreto de sódio a 0,9% adicionada ou não com dexametasona no espaço pleural reduz ou evita aderências pulmonares após a toracotomia intercostal.

Palavras-chave: aderências pulmonares, cão, dexametasona, solução de cloreto de sódio 0,9%.

INTRAPLEURAL USE OF SOLUTION SODIUM CHLORIDE 0.9%, ADDED OR WITHOUT DEXAMETHASONE, IN THE PREVENTION OF PULMONARY ADHESIONS IN DOGS AFTER INTERCOSTAL THORACOTOMY

SUMMARY - Pulmonary adhesions in dogs are a common sequela after surgical intervention, undermining any interventions. This study aimed at determining, in dogs, the efficacy of sodium chloride solution 0.9% with or without dexamethasone in order to prevent adhesions after intercostal thoracotomy. Fifteen dogs were separated into three groups of five animals, A, B and C and underwent thoracotomy in the fifth left intercostal space. In the dogs of Group A were performed only a thoracotomy and thoracorraphy; in the dogs of group B, were performed a thoracotomy, thoracorraphy and injection into the pleural cavity of 10ml of isotonic sodium chloride and 1mg kg^{-1} of dexamethasone; In the dogs of group C, were performed the thoracotomy thoracorraphy and injected into the pleural cavity 10ml kg^{-1} of isotonic sodium chloride. After 15 days of thoracotomy, was performed transdiaphragmatic thoracocospy to determine the presence and score of adhesions between the lung and chest wall. The results demonstrated the presence of adhesions in the majority of group A and reduced or no adhesions in the other groups. For statistical evaluation, we applied the chi-square test with significance level of 5% ($P \leq 0.05$). The sodium chloride solution 0.9% with or without dexamethasone into the pleural space prevented or reduced lung adhesions after intercostal thoracotomy.

Key words: dexamethasone, dog, pulmonary adhesions, NaCl 0.9%.

1. INTRODUÇÃO

A cavidade torácica está revestida internamente por uma membrana serosa mesotelial que recobre sua parede, a pleura parietal e, também, as vísceras aí contidas, pela pleura visceral (DYCE et al., 1990). Ela assegura a lubrificação das vísceras e o deslizamento dos folhetos visceral e parietal, em especial do pulmão.

Os animais estão sujeitos a traumas contusos ou perfuro-cortantes que podem culminar com lesões temporárias ou permanentes ao tórax, podendo, em alguns casos, levar ao do óbito do paciente. Em casos de hemotórax e pneumotórax de tensão, a intervenção cirúrgica por meio de toracotomia deve ser realizada o mais precocemente possível para o pronto reestabelecimento anatômico e da pressão intratorácica (BOJRAB, 1996).

O acesso cirúrgico mais comumente utilizado é o intercostal, que requer definição do hemitórax comprometido e do espaço intercostal correspondente à víscera alvo. O reparo da incisão intercostal se dá por deposição de fibrina e formação de colágeno que começa em 48 horas dependendo da neovascularização da parede (HENDERSON, 1993).

Pela proximidade, o pulmão é a víscera que mais adere à parede costal. Quanto maior for lesão, ou seja, a agressão cirúrgica durante a manipulação visceral e da parede torácica, maior será a aderência formada. Todavia, essa formação previne o pneumotórax, embora seja um risco grande a futuros procedimentos nesse paciente pela mesma via de acesso cirúrgico (HENDERSON, 1993).

As aderências de lobos pulmonares à linha de incisão após a toracotomia intercostal em cães são um processo natural de vedação, comum em animais, bem descrito nos equinos e humanos, mas ainda de escassos relatos em pequenos animais (HENDERSON, 1993). No Hospital Veterinário da Universidade Federal de Santa Maria tem-se constatado, em reintervenções torácicas, que ocorrem firmes aderências pulmonares aos locais de acessos intercostais, que redundam em lesão parenquimatosa ao serem desfeitas. Isso requer, não raro, lobectomia da porção visceral comprometida. O presente estudo visou, portanto, a investigar a maneira de

prevenir ou de minimizar aderências do pulmão à parede costal, após toracotomia intercostal em cães com o uso de dexametasona ou NaCl 0,9%.

2. REVISÃO DA LITERATURA

Aderências, do latim *adhaerentia* significam a união por fibrina ou fibrose de área ou estruturas originalmente livres (TRENT, 1995) e caracterizam-se por conexões patológicas entre superfícies dentro das cavidades do corpo. Estas conexões ou pontes podem ser constituídas por fina lâmina de tecido conjuntivo, por lâmina tecidual mais espessa contendo vasos sanguíneos e nervos ou representar um contato direto entre a superfície de dois órgãos. Podem também ser encontradas nas cavidades peritoneal, pericárdica, pleural, uterina, no interior de articulações ou das câmaras oculares. Na cavidade abdominal são conhecidas como aderências peritoneais, uma vez que o peritônio está sempre envolvido. Sua incidência após procedimentos cirúrgicos é elevada, podendo ocorrer em até 93% dos acessos abdominais (MENZIES & ELLIS, 1990).

A preocupação de clínicos e cirurgiões com as consequências da formação de aderências pós-operatórias começou a ser relatada a partir do final do século XIX. Em um levantamento realizado por Grund et al. (1990), foram encontrados cerca de 700 trabalhos publicados em periódicos sobre o estudo da fisiopatologia e profilaxia da formação de aderências teciduais, no período compreendido entre os anos de 1888 e 1989.

Trabalhos têm sido realizados no sentido de se estudarem meios que preveninam a formação de aderências pós-operatórias em decorrência da deposição precoce de fibrina. Embora pesquisas tenham alcançado sucesso, cerca de 50% dos pacientes humanos têm desenvolvido aderências significativas (WILLIANS et al*.,* 1992). Complicações pós-operatórias são mais importantes em pessoas e em eqüinos, com menor incidência em cães (ORSHER & ROSIN, 1993). Embora de pouca importância clínica, elas dificultam eventuais reintervenções em enfermidades cirúrgicas redicivantes.

As aderências começam a se formar dentro de 48 horas após lesão tecidual e havendo isquemia ou irritação, forma-se um granuloma ou novos capilares. Além disso, segundo Henderson (1993), a aderência é considerada reversível, porque pode ser

facilmente lisada por manipulação, no entanto, pouco tempo após a formação de capilares, fibroblastos começam a depositar colágeno e a aderência se torna irreversível.

Demmy et al. (1993), em pesquisa realizada em humanos, afirmaram que as aderências resultantes da toracotomia previnem o pneumotórax, evitando a diminuição da ventilação pulmonar. No entanto, elas são responsáveis por riscos associados a novas intervenções cirúrgicas, como na correção de acessos indesejados ou acidentais a órgãos, ou na perda do acesso programado.

Martins (2005) utilizou heparina (5000UI) diluída em solução fisiológica a 1% em toracotomias para cirurgia cardíaca em cães e, na reintervenção para biópsia por acesso vídeotoracoscópico, encontrou aderências entre o miocárdio e lobos pulmonares e destes com a parede costal.

O trauma cirúrgico pode representar resposta inflamatória aguda fibroproliferativa. O resultado final deste mecanismo de reparo pode ser aderências pós-operatórias (LIEBMAN et al., 1992). Experimentalmente, pesquisas têm sido conduzidas para prevenir ou diminuir a formação de aderências. Estas incluem a interferência na posição das superfícies serosas lesionadas (ARRAJAB et al., 1991); prevenção da resposta inflamatória inicial (DISIMONE et al., 1988); radicais livres de oxigênio (TSIMOYIANNIS et al., 1989); a dissolução ou remoção precoce do exsudato fibrinoso usando agentes fibrinolíticos (DORR et al., 1990).

Henderson (1993) e Ar'rajab et al. (1996) salientaram que a redução da inflamação pode reduzir a severidade das aderências e relataram que os métodos de prevenção no ato operatório costumam visar à minimização da leão inicial, a ruptura ou separação das interfaces formadoras de aderência, a prevenção ou dissolução da formação de fibrina e a contenção da proliferação de fibroblastos. Os autores afirmaram ainda que a isquemia, aparentemente, é o fator que mais propicia a formação de aderências.

Brun et al. (2004) sugeriram que as aderências se formam devido à desvitalização tecidual nas superfícies justapostas e reforçaram que a força da aderência está diretamente relacionada à produção de colágeno local. Ar'Rajab et al. (1996) afirmaram que o colágeno forma, principalmente, a matriz das aderências

desenvolvidas. O aumento da extensão da dissecação e do tamanho da incisão e o combate moderado à inflamação local são recursos que podem ser empregados para se estimular a formação de aderências mais resistentes e em maior quantidade nos casos em que elas possam ser desejáveis, como para evitar deslocamentos de órgãos em colopexias e gastropexias (BRUN et al., 2004), ou na prevenção do pneumotórax pós lobectomia (DEMMY et al.,1993). Quando, no entanto, a formação de aderências não for desejável, a minimização da extensão da incisão e da lesão local e o controle da inflamação dos tecidos são cuidados necessários.

Henderson (1993) afirmou que o ressecamento e a abrasão de órgãos também propiciam a formação de aderências peritoneais, todavia contra-indicou a lavagem rotineira excessiva, sublinhando que esta reduz a população de macrófagos peritoneais livres, aumentando o tempo para o restabelecimento da serosa e predispondo à formação de aderências. Este efeito foi evidenciado por Remedius e Fergusson (1996) que verificaram uma menor formação de aderências com laparoscopia porque os órgãos não são expostos ao ambiente externo e, consequentemente, não sofrem desidratação.

Estudos em hamsters relatam que aderências pericárdicas têm configurado complicações cirúrgicas potencialmente graves como constrição cardíaca e aderências entre pericárdio e epicárdio, particularmente presente quando de reintervenções cirúrgicas cardíacas (LIPOWITZ et al.,1996; LEÃO, 2003).

Em um estudo conduzido por Bacarran et al. (1998), com toracotomia experimental em seis equinos apenas um animal teve aderência pulmonar devido à pleurisia pelo trauma cirúrgico. Os autores constataram essas aderências por meio da ultrassonografia torácica.

Dados sobre a ocorrência de aderências pulmonares em cirurgias requerem um melhor planejamento no caso de uma reintervenção, como a escolha de acesso ou técnica alternativa e melhor preparo da equipe com o intento de minimizar os riscos cirúrgicos (RICHTER et al., 2009). Nesta pesquisa, os autores efetuaram estudo toracoscópico após acesso intercostal esquerdo no quarto espaço, entre seis e oito dias após intervenção experimental para correção de modelo de duto arterioso persistente em cães.

A partir da década de 90, a toracoscopia vem sendo empregada com êxito na identificação de efusão pleural, de fístulas bronco-pleurais, de lesões esofágicas, de anormalidades e doenças pericárdicas, de doenças pulmonares intersticiais difusas, de nódulos pulmonares, de doenças parenquimatosas, de procedimentos de estadiamento de tumores mediastínicos (DEMMY et al., 1993; LANDRENEAU et al., 1993; GINSBERG, 1994). Contudo, outras indicações terapêuticas como na redução de volume pulmonar (MAXFIELD, 2004), na ressecção de nódulos pulmonares (MAXFIELD, 2004; TORRE et al., 2004), na excisão e na drenagem pericárdica, no tratamento do pneumotórax e do hemotórax (SMITH et al., 1993; BAUMANN et al., 2001), no tratamento de pleurodese, em biópsias pulmonares (MACK et al., 1992), na drenagem de abscesso e de cisto mediastínico (FRAME, 1997), na avaliação do trauma torácico (SMITH et al., 1993; CARRILLO et al., 1997; LAZDUNSKI et al., 1997), na correção de hérnias pós-traumáticas, de hérnias paraesofageanas e de hérnias diafragmáticas congênitas (ZITSMAN, 2003) e em cirurgias cardíacas (ELBEERY&CHITWOOD, 1997; OTO et al., 1998; YU et al., 2002; CANNIERE, 2003). A avaliação dessas aderências tanto pós-toracotomia quanto pós-toracoscopia é efetiva, pois, segundo Richter (2006), permite a adequação da mobilidade dos instrumentais e do tempo cirúrgico.

Na ausência de doença pulmonar parenquimatosa, sinais clínicos de doença respiratória grave não são evidentes até que acumulem pelo menos, de 30 a 60ml kg^{-1} de peso corporal de líquido pleural acumulado. A cavidade pleural é composta por dois espaços potenciais separado pelo mediastino fenestratado e, em cães, usualmente contem menos de 5ml de fluido e similar quantidade é encontrada em gatos saudáveis. Esse fluido serve como importante lubrificante na superfície pleural para prevenir a fricção entre vísceras que poderia causar severa reação inflamatória dentro do tórax. O excesso de acumulo de fluido pode ocorrer por hipertensão sistêmica, diminuiçao da pressão coloidosmótica e aumento da permabilidade capilar ou diminuição da drenagem como, por exemplo: na hipertensão venosa e obstrução linfática. Sinais clinicos da efusão pleural são semelhantes ao pneumotórax e incluem uma respiração rápida e curta (PADRID, 2000).

Os glicocorticóides são amplamente usados pela sua atividade imunossupressora e antiinflamatória. Esses medicamentos possuem efeito inibitório na produção e ação das citocinas (ROSA et al., 2003). Eles inibem os fenômenos iniciais do processo inflamatório como a formação do edema, deposição de fibrina, migração leucocitária, dilatação capilar e atividade fagocitária. Também limitam as manifestações tardias da inflamação como a proliferação fibrocapilar, acúmulo de colágeno e cicatrização (BEVIER, 1990). Os corticóides, quando administrados terapeuticamente proporcionam efeitos antiinflamatórios e imunodepressores. Eles inibem as manifestações tanto iniciais quanto tardias, da inflamação, isto é, o calor, a dor e o edema iniciais, mas também os estágios posteriores da cicatrização no reparo das feridas e reações proliferativas observadas na inflamação crônica. Os corticosteróides afetam todos os tipos de reações inflamatórias, sejam elas causadas por patógenos invasores, por estímulos químicos ou físicos ou por respostas imunes inadequadamente desencadeadas, como aquelas observadas na hipersensibilidade ou na doença autoimune. Em relação à sua ação sobre células inflamatórias, os corticosteróides diminuem a migração de neutrófilos dos vasos sanguíneos e reduzem a atividade dos neutrófilos e dos macrófagos devido a transcrição diminuída dos genes dos fatores de adesão celular e das citocinas relevantes. Além disso, diminuem a função dos fibroblastos e, portanto, ocorre menor produção de glicosaminoglicanos de colágeno; a contribuição desses eventos para inflamação crônica é reduzida, assim como para a cicatrização e a regeneração (RANG et al., 2004).

Segundo Chorny et al. (2006) o uso dexametasona local em esternotomia de coelhos diminuiu significativamente a formação de aderências pericárdicas no pós-operatório.

Alguns clínicos preferem iniciar a terapia com dexametasona e depois substituí-la pela prednisona ou prednisolona quando a doença estiver em remissão. Embora tenha um custo mais elevado, inibe a proliferação de fibroblastos e estabiliza as membranas lisossomais segundo Plumb (2007), sendo o fármaco deste grupo com maior potencial de causar efeitos colaterais durante uma terapia prolongada em cães e gatos (MULLER, 1989).

A liberação controlada de dexametasona reduz, mas não elimina a formação de aderências no ceco do rato. Todavia, ela não está aprovada para a instilação peritoneal rotineira após cirurgia abdominal em humanos (HOCKEL et al., 1987).

Fármacos antiinflamatórios sistêmicos e locais como a dexametasona foram utilizados para redução das aderências pós-operatórias em humanos. No entanto, nenhum deles foi capaz de reduzir aderências ginecológicas pós-operatórias em mulheres (PRACTICE COMMITTEE..., 2007).

3. OBJETIVOS

Em face das considerações iniciais, esta pesquisa teve por objetivos:

3.1. Geral:

Avaliar, experimentalmente, o grau de aderência pulmonar em cães após toracotomia intercostal exploratória.

3.2. Específicos:

1) Verificar o efeito da solução de cloreto de sódio a 0,9% infundida no espaço pleural, ipsilateral à toracotomia intercostal, na prevenção de aderências pulmonares à parede costal;
2) Verificar o efeito da solução de cloreto de sódio a 0,9% associada à dexametasona, infundidas no espaço pleural, ipsilateral à toracotomia intercostal, na prevenção de aderências pulmonares à parede costal.

4. MATERIAL E MÉTODOS

4.1 Aspectos éticos

O projeto foi inicialmente submetido, avaliado e aprovado pela Comissão de Ética e Experimentação Animal da Universidade Federal de Santa Maria, sob n.23081.011546/2009-85 em 17/09/2009. Além disso, foram tomadas medidas de segurança e conduta conforme os princípios da lei n. 11794 de 8 outubro de 2008 que trata da utilização de animais em meio cientifico, e de acordo com o decreto n. 6899 de 15 julho de 2009, que a regulamenta. Reafirma-se, portanto, que os princípios éticos foram respeitados e analisados criteriosamente e que, ao final do experimento, todos os cães foram doados.

4.2. Local de execução da pesquisa

A experimentação foi realizada no Laboratório de Cirurgia Experimental, vinculado ao Hospital Veterinário Universitário da Universidade Federal de Santa Maria (UFSM) no Estado do Rio Grande do Sul.

4.3 Recebimento e preparo dos animais

Para execução da fase experimental, foram utilizados 15 cães, com as seguintes características: adultos, aparentemente saudáveis, machos ou fêmeas, não prenhes ou em estro, sem raça definida, com peso corpóreo entre 6,2kg e 20,0kg, provenientes do Biotério Central da Universidade Federal de Santa Maria (UFSM).

Os cães foram alojados em canis individuais para adaptação ao espaço físico e ao pessoal técnico. No primeiro dia de alojamento, foram feitos exames clínicos (mensuração da frequência cardíaca em batimentos por minutos; frequência respiratória, em movimentos por minutos; temperatura corporal, em graus Celsius; auscultação cardíaca, e pulmonar (com estetoscópio) e exames laboratoriais

(hemograma). Na análise do hemograma completo foram verificados todos os seus componentes celulares, ou seja, eritrograma, leucograma e contagem de plaquetas. No eritrograma, observou-se o número de eritrócitos, hemoglobina, hematócrito, volume corpuscular médio, concentração de hemoglobina corpuscular médio, contagem de plaquetas, proteína plasmática, reticulócitos e metarrubrícitos. No leucograma, fez-se a contagem total de leucócitos e o diferencial (segmentados, monócitos, eosinófilos, basófilos, bastonetes, linfócitos, mielócitos e metamielócitos). Todos os animais foram considerados aptos para iniciar o experimento. Durante a experimentação foram alimentados com água e ração comercial *ad libitum*.

4.4 Fase pré-experimental

Em experimento piloto foram utilizados três animais para se determinar o volume de solução a ser mantido na cavidade pleural sem causar desconforto respiratório. Para isso, os cães foram mantidos em jejum de sólidos por 12h e de líquidos por 4h e preparados para intervenção asséptica.

A pré-medicação constou da associação de 0,1mg kg^{-1} de acepromazina[1], 0,5mg kg^{-1} de morfina[2], por via intramuscular (IM). Após 20 minutos, foi feita flebopunção da cefálica com auxílio de um cateter 22G e administração de solução de cloreto de sódio[3] a 0,9% na taxa de infusão de 15ml kg^{-1} h^{-1}. Nesse momento, cada animal recebeu 30mg kg^{-1} de cefalotina sódica[4], via intravenosa (IV) e 0,2mg kg^{-1} de meloxicam[5], por via subcutânea (SC).

A anestesia foi induzida com 4mg kg^{-1} de propofol[6], seguindo-se a intubação com sonda endotraqueal que foi conectada a um sistema valvular circular. Para manutenção

---

[1] Acepromazina - Acepran® 0,2%: Univet S/A, São Paulo, SP, Brasil.

[2] Morfina - Dimorf® 10mg ml^{-1}: Cristália Produtos Químicos Farmacêuticos Ltda, Itapira,SP, Brasil.

[3] NaCl 0,9% solução de cloreto sódio 0,9%®: Hiplex Laboratório, Campinas, SP, Brasil.

[4] Cefalotina Sódica - Keflin®1g: ABL-Antiobióticos do Brasil, Ltda, Itapira, SP, Brasil.

[5] Meloxicam - Maxicam® 2%: Ouro Fino Saúde Animal, Cravinhos, SP, Brasil.

[6] Propofol - Propovan® 10mg ml^{-1}: Cristália Produtos Químicos Farmacêuticos Ltda, Itapira, SP, Brasil.
Isofluorano- Isoforine®: Cristália Produtos Químicos Farmacêuticos Ltda,Itapira, SP, Brasil.

da anestesia foi padronizada a administração de 1,7% de isofluorano[7] expirado (ETIso) e ventilação mecânica ciclada por pressão de 15mmHg.

Para acesso cirúrgico cada animal foi posicionado em decúbito lateral direito e, já submetido a antissepsia do campo operatório pelo esquema álcool-iodo-álcool, foram colocados os panos de campo.

A seguir foi realizada toracotomia no quinto espaço intercostal esquerdo por meio de diérese da pele, tecido subcutâneo e músculo cutâneo do tronco desde as proximidades do corpo vertebral até proximidades do esterno. Em seguida foram incisados os músculos grande dorsal e escaleno, transversalmente ao sentido das suas fibras, seguido da divulsão entre as fibras musculares do músculo serrato ventral. Foram incisados os músculos intercostais externo e interno e pleura parietal para acesso à cavidade torácica. A hemostasia foi feita por pinçamento e torção ou ligadura dos vasos sangrantes. A abertura costal foi ampliada com auxílio de um afastador de Finochieto tendo-se o cuidado de proteger as bordas costais com compressas umedecidas em solução cloreto sódio a 0,9%.

Na cavidade torácica os lobos pulmonares foram deslocados no sentido latero-medial, dorso-ventral, e caudocranial por um período de 10 minutos (Figura 1).

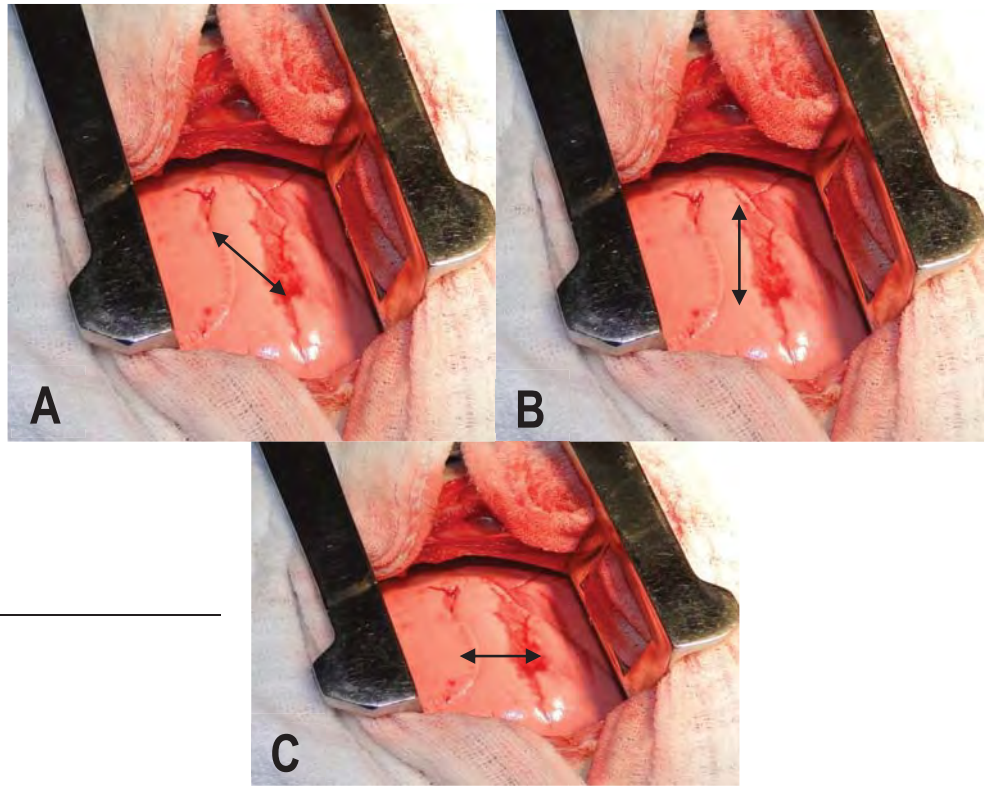

Figura 1. Imagens representativas da manipulação pulmonar no sentido látero-medial (A), dorso-ventral (B) e caudocranial (C).

Após a manipulação dos lobos pulmonares, foi realizada a síntese da cavidade torácica que iniciou com a inserção de quatro pontos de sutura com fio mononáilon[8] n.0, para aproximar os arcos costais adjacentes e os músculos intercostais e pleura. A miorrafia do serráto ventral, escaleno, grande dorsal e a aproximação do tecido subcutâneo foram feitas de modo subsequente, em padrão simples contínuo com ácido poliglicólico[9] agulhado n.3-0. A síntese de pele foi realizada com o fio mononáilon agulhado n.3-0 em padrão de sutura de Wolf.

Para restabelecer a pressão negativa no interior do tórax, o ar residual foi drenado, insuflando-se os pulmões, no momento de conclusão do último ponto do primeiro plano de sutura da parede torácica. Ao final da intervenção cirúrgica foi efetuada toracocentese entre o sétimo e oitavo espaços intercostais com o auxílio de uma seringa de 20ml acoplada a uma torneira de três vias e um *scalp* 19G, para drenar eventual pneumotórax residual. Todo o procedimento cirúrgico foi feito de acordo com técnica de toracotomia intercostal preconizado por Fossum et al. (2007).

Após restituição da pressão negativa intratorácica, no primeiro cão foi injetado no espaço pleural 1ml kg^{-1} de solução de cloreto de sódio a 0,9% não se constatando qualquer alteração respiratória. No segundo cão, foram injetados 20ml kg^{-1} da mesma solução. Em razão da grave dispnéia, a solução foi drenada progressivamente até estabilização respiratória, permanecendo 10ml kg^{-1} no espaço pleural. Esse mesmo volume foi injetado no espaço pleural do terceiro animal constatando-se uma dispneia transitória (um minuto) e, em seguida, eupnéia reversível. Definiu-se esse volume como padrão para a experimentação.

Os animais foram monitorados entre 6 e 12 horas Imediatamente após o término da intervenção, Eles foram colocados em decúbito ipsolateral ao acesso

---

[1]Mononailon: Brasuture® Suturas Cirúrgicas, São Sebastião da Grama, SP, Brasil.

[9] [2]Acido Poliglicólico: Brasuture®Suturas Cirúrgicas, São Sebastião da Grama, SP, Brasil.

cirúrgico. A analgesia foi mantida com 1mg kg^{-1} de morfina, via IM, a cada seis horas durante três dias e 0,1mg kg^{-1} de meloxicam, via SC, a cada 24 horas durante cinco dias. Os pontos de pele foram removidos ao décimo dia de pós-operatório.

4.5 Distribuição dos animais

Os animais foram separados em três grupos: os cães do grupo A sofreram toracotomia e recuperação da pressão negativa intratorácica (controle); os do grupo B sofreram toracotomia e, após recuperação da pressão negativa intratorácica foram injetados no espaço pleural ipsolateral 1mg kg^{-1} de dexametasona[10], diluída em 10ml de cloreto de sódio a 0,9%; nos cães do grupo C, após os mesmos procedimentos do grupo B foram injetados 10ml kg^{-1} de solução de cloreto de sódio a 0,9%.

4.6 Preparação dos animais

Vinte e quatro horas antes da intervenção cirúrgica os animais foram banhados e submetidos à tricotomia dos membros torácicos para acesso vascular, do hemitórax esquerdo para acesso cirúrgico. Eles foram mantidos em jejum sólido de 12h e líquido de 4h. Após indução anestésica, intubação e posicionamento em decúbito lateral direito foram submetidos a antissepsia pelo esquema álcool-iodo povidine-álcool.

4.7 Protocolo anestésico

O protocolo anestésico foi o mesmo descrito no item 4.4

4.8 Procedimento cirúrgico

O protocolo cirúrgico foi semelhante ao descrito no item 4.4

---

[10] (CORTVET® 2mg ml^{-1}: Uzinas Chimicas Brasileiras S/A, Jaboticabal, SP, Brasil)

4.9 Cuidados pós-operatórios

Os cuidados pós-operatorios estão descritos no item 4.4

4.10 Procedimento de toracoscopia

A toracoscopia foi realizada quinze dias após a intervenção cirúrgica para inspeção da cavidade torácica. Tomaram-se os mesmos cuidados pré-operatórios e de anestesia/analgesia descritos nos itens 4.4 e 4.6 na preparação dos animais.

Cada animal foi posicionado em decúbito dorsal e realizada uma incisão paraxifóide transdiafragmática de, aproximadamente, 0,5cm. Pela incisão, com auxílio de um trocarte de 10mm foi introduzida uma cânula até a cavidade torácica. A cânula foi direcionada craniolateralmente através do diafragma para o hemitórax esquerdo, buscando possíveis aderências relacionadas ao procedimento anterior. Ao final da inspeção, a cânula foi retirada, sendo efetuada síntese do orifício com um ponto isolado simples, envolvendo a pele, tecido subcutâneo e camada muscular. O fio utilizado foi o fio mononáilon n.3-0. No pós-operatório foram adotados os mesmos cuidados de monitorização e analgesia descritos no item 4.4. As aderências foram classificadas, de acordo com Daroz et al. (2008) em:

escore 0 - sem aderências;

escore I - aderências frouxas,facilmente dissecáveis e elas desfazem com qualquer movimentação da pinça de dissecação na toracoscopia;

escore II - aderências intermediárias que necessitam de dissecação mais agressiva e que somente se desfazem com uma movimentação mais robusta da pinça de dissecação mas com ausência de sangramento;

escore III - aderências firmes que só se desfazem com dissecção cortante e que apresentam sangramento ao serem desfeitas.

4.11 Processamento das amostras

As peças colhidas (9x3x2mm) foram mantidas em formolina tamponada, enviadas ao laboratório de patologia veterinária Werner & Werner para processamento. Cada fragmento do tecido cicatricial interposto entre a víscera e o arco costal foi incluído em bloco de parafina e os cortes histológicos corados pela hematoxilina eosina**.**

4.12 Procedimento estatístico

Para verificar se os tratamentos influenciaram na dimunição/aumento do grau de aderência, foi aplicado o teste qui-quadrado. O nível de significância adotado foi de 5% (P≤0,05). Os dados são apresentados nas tabelas 1 e 2.

Tabela 1. Distribuição dos cães segundo o escore de aderência e o tratamento (controle, solução de NaCl 0,9% associada com dexametasona, solução NaCl 0,9% isolada).

		Escore de aderência			
		0	I	II	Total
Tratamento	grupo A	2	1	2	5
	grupo B	4	1	0	5
	grupo C	5	0	0	5
Total		11	2	2	15

Tabela 2. Dados do teste qui-quadrado da comparação entre os graus de aderência pulmonar nos cães dos grupos B e C.

	Valor	Graus de Liberdade	Valor de P
Qui quadrado	6,273[a]	4	0,180
N. casos válidos	15		

A análise estatística mostrou que não houve diferença estatística entre os grupos B e C com relação ao grau de aderência (P=0,180).

6. RESULTADOS

A região submetida a tricotomia não apresentou alteração cutânea no momento do ato operatório. Não se observou também sinal clínico de infecção no período pós-operatório.

No momento da toracotomia não se constatou qualquer alteração decorrente de toracotomia.

O protocolo anestésico e de analgesia adotados para a toracotomia intercostal e quinze dias depois para a toracoscopia dos cães não apresentou complicação durante o ato operatório nem na recuperação anestésica e os animais não evidenciaram clinicamente desconforto relacionado à dor.

O volume de solução a ser injetado na cavidade pleural para prevenir aderências ficou definido, na fase pré-experimental, como sendo de 10ml kg^{-1}. O volume de 1ml kg^{-1} de solução fisiológica dentro do tórax, não manifestou nenhuma complicação respiratória, mas foi insuficiente para evitar o contato entre as superfícies pulmonar e a parede costal.

A toracoscopia permitiu adequada exploração da cavidade pleural e visibilização das aderências pulmonares com a parede torácica e ainda permitiu a coleta de fragmento das mesmas para análise histológica. Nenhum animal teve qualquer intercorrência iatrogênica durante essa intervenção.

5.1 Grupo A

Neste grupo três animais tiveram aderências pulmonares: o primeiro animal teve aderência de escore II (Figura 2), que ocorreu na linha de incisão pela porção cranial do lobo pulmonar cranial esquerdo. No segundo animal, o grau de aderência foi de escore zero. O terceiro animal teve uma aderência de escore II entre a porção cranial e caudal

do lobo cranial esquerdo com a linha de incisão costal. No quarto animal, a aderência foi de escore I (Figura 3) entre as duas porções do lobo cranial com a linha de incisão. O quinto animal não teve nenhuma aderência pulmonar.

5.2 Grupo B

Neste grupo, dos cinco animais, quatro não tiveram aderências, apenas um teve aderência de escore I (Figura 4) entre a porção cranial do lobo cranial e o mediastino e com a parede torácica, na linha de incisão intercostal.

5.3 Grupo C

Nenhum dos cinco animais deste grupo apresentou qualquer aderência entre lobos ou com a parede costal (Figura 5). Um cão de 10kg apresentou dispnéia após a infusão da solução de cloreto de sódio no espaço pleural, requerendo drenagem de 17ml para estabilizá-lo.

5.4 Avaliação histológica

Foi realizada avaliação histológica apenas nos animais dos grupos que tiveram aderência pulmonar. Dos três grupos avaliados: A, B e C, apenas animais do grupo A e B tiveram aderência pulmonar.

Na avaliação histológica das biopsias detectou-se apenas reação inflamatória crônica com proliferação de tecido conjuntivo (Figura 6) tanto no grupo A como B. As aderências foram desfeitas com facilidade sem causar sangramento.

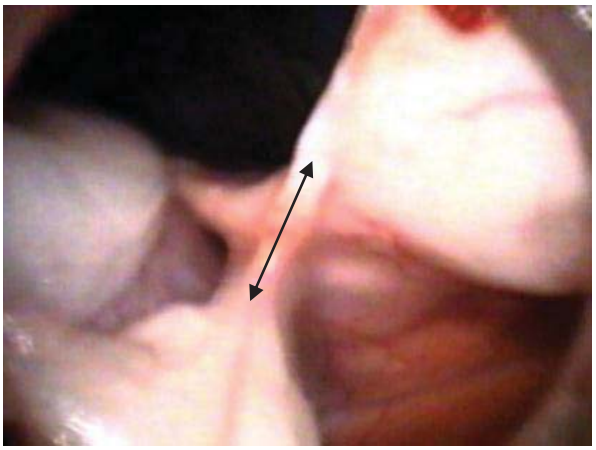

Figura 2. Imagem de toracoscopia onde visibiliza aderência pulmonar de escore II, entre a porção cranial e caudal do lobo cranial do pulmão em um cão do grupo A, submetido a toracotomia intercostal. Santa Maria, 2010.

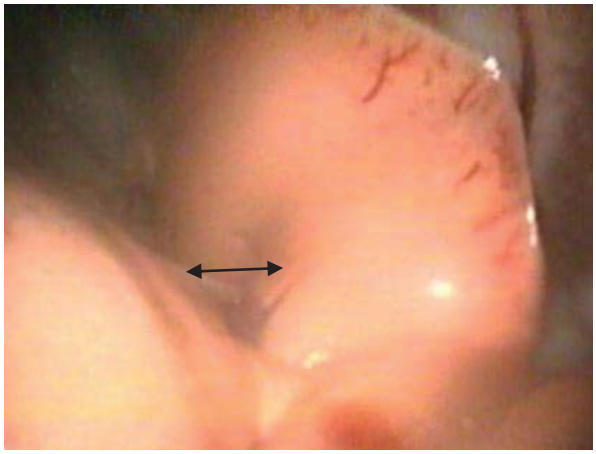

Figura 3. Imagem de toracoscopia onde visibiliza aderência pulmonar de escore I entre as duas porções do lobo cranial e a parede costal em um cão do grupo A. Santa Maria, 2010

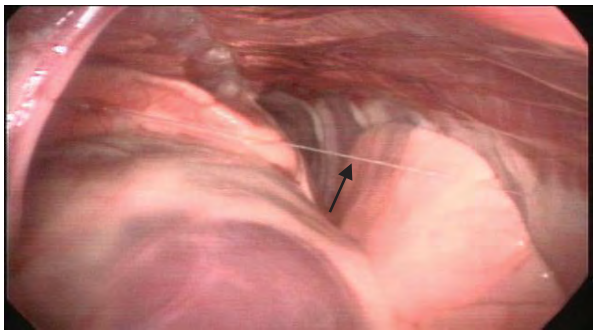

Figura 4. Imagem de toracoscopia em que se visibiliza aderência pulmonar de escore I (filete indicado pela seta) entre o lobo cranial e o mediastino em um cão do grupo B que recebeu salina isotônica e dexametasona na cavidade pleural. Santa Maria, 2010.

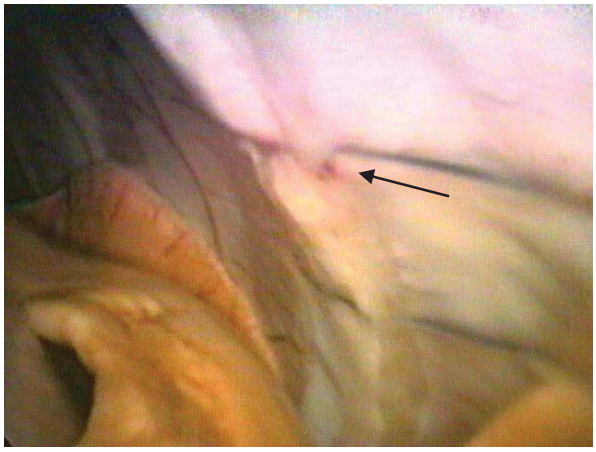

Figura 5. Imagem toracoscópica da cavidade pleural em um cão do grupo C. A seta indica a cicatriz costal. Sem aderência pulmonar de escore zero. Santa Maria, 2010.

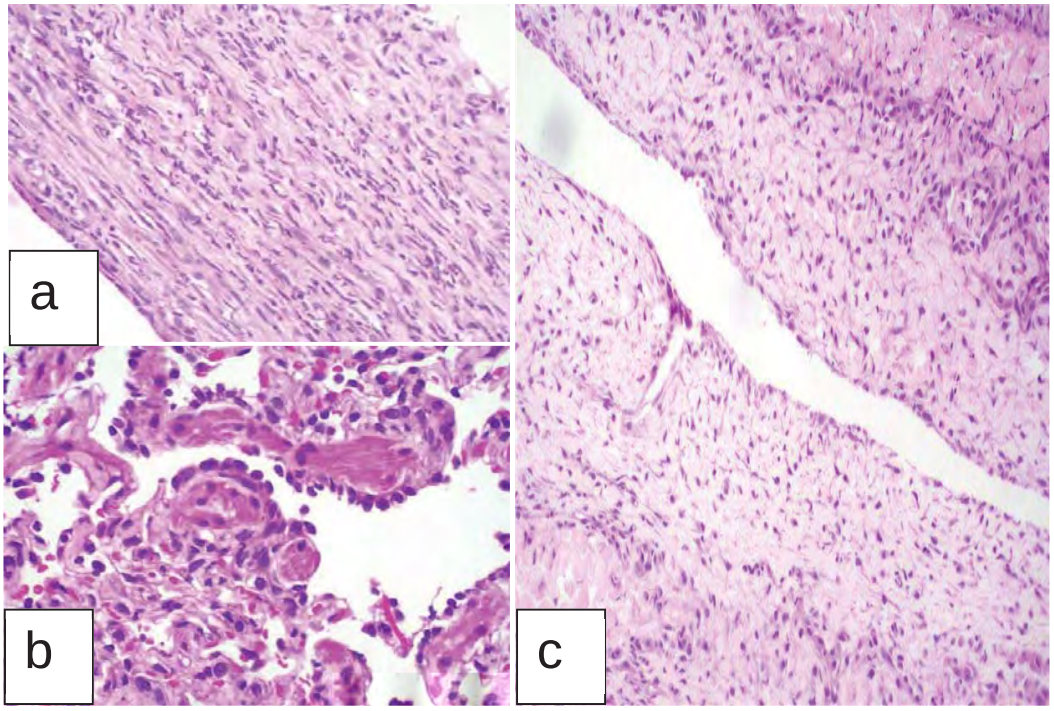

Figura 6. (a) Proliferação de tecido conjuntivo fibroso (200x) de aderência em um cão do grupo A); (b) reação inflamatória crônica (400x) de aderência em um cão do grupo A e, (c) tecido conjuntivo com infiltrado inflamatório (100x) de aderência ocorridas em um cão do grupo B. Coloração com HE. Santa Maria, 2010.

6. DISCUSSÃO

A prevenção da formação de aderências torácicas representa ainda um grande desafio. As tentativas de evitá-las dependem de profundo conhecimento da sua fisiopatologia, do desenvolvimento e aprimoramento de técnicas cirúrgicas e da utilização de métodos preventivos. Estes compreendem desde a utilização de soluções com variadas substâncias, até métodos de barreira, sendo o uso de soluções o método que foi utilizado neste experimento.

Pela avaliação efetuada na fase de pré-experimentação em três animais constatou-se que 10ml kg^{-1} de solução fisiológica postos na cavidade pleural seria o volume mais apropriado, sem causar desconforto respiratório. Este volume está bem aquém daquele citado por PADRID (2000) o qual cita que o animal apresenta sintomas respiratórios graves com uma efusão intrapleural acima de 60ml kg^{-1}.

O protocolo de assepsia assegurou que a experimentação se desenvolvesse sem infecção. O banho e a tricotomia, mesmo efetuados 24h antes asseguram redução significativa na carga bacteriana e, quando os pelos são removidos com lâmina de tosa evita reações dermoalérgicas. A cefalotina é um antibiótico indicado na profilaxia cirúrgica, que associado a intervenção asséptica em sala operatória dispensa o uso de antibioticoterapia.

O protocolo anestésico adotado incluiu analgesia opióide que, além de oferecer adequada contensão, proporcionou analgesia que foi estendida ao pós-operatório. Esse cuidado é fundamental, pois a toracotomia intercostal causa significativo desconforto pós-cirúrgico que não foi constatado nos cães desta experimentação.

O modelo experimental adotado para avaliar o grau de aderência pulmonar pós-cirúrgico foi eficiente, pois três dos cães do grupo A (controle) apresentaram aderência entre o pulmão e a parede costal. Esse tipo de complicação é esperado pela solução de continuidade na pleura parietal para o acesso cirúrgico, mesmo que a superfície pulmonar permaneça íntegra, como no presente modelo. Essas aderências, segundo Henderson (1993), são de origem fibrinosa e podem ser reversíveis inicialmente e depois tornam-se permanentes pela reparação com tecido colágeno. Nos cães do

grupo controle as aderências foram desfeitas com facilidade e não causaram comprometimento no parênquima pulmonar. A amostra obtida em cão do grupo controle aos 15 dias foi desfeita com facilidade, pois apresentava tecido conjuntivo e infiltrado inflamatório crônico aos 15 dias (Figura 5).

Para Demmy et al. (1993), as aderências resultantes de toracotomia previnem o pneumotórax e suas complicações na vigência de trauma pulmonar. Considera-se que esse é um efeito benéfico no pós-trauma ou pós-operatório imediato, no entanto em reintervenções mais tardias, desfazê-las pode ser a causa de pneumotórax. Evidentemente isso deve ser conseqüente a aderências organizadas em que haja presença de tecido colágeno, que não foi o caso com 15 dias após a intervenção inicial. Em reintervenções torácicas com intervalos de quatro semanas ou mais, em cães de rotina no hospital veterinário universitário da Universidade Federal de Santa Maria, essas aderências eram firmes e, ao serem desfeitas, causaram rompimento alveolar na superfície do lobo com escape de ar e sangue. Na dependência da área comprometida houve necessidade de lobectomia total ou parcial.

A aproximação costal com fio de mononáilon visou minimizar o risco de aderência que pode ocorrer numa reação do tipo corpo estranho, pois esse fio induz baixa reação inflamatória. Considera-se que as aderências encontradas nos cães desta pesquisa tiveram origem na liberação de fibrina pelo processo reparador inicial e não em decorrência de isquemia citada por Brun et al. (2004). Essa consideração é pautada no tipo de fio utilizado para aproximar as costelas e ao fato de a musculatura intercostal não ter sido suturada, pois a disposição de suas fibras não oferece adequada sustentação na ráfia.

A toracoscopia mostrou-se eficiente na avaliação das aderências pulmonares à semelhança dos resultados observados por Richter (2006) e Richter et al. (2009), incluindo a obtenção dos fragmentos para a análise histológica. Esta técnica foi adotada por ser minimamente invasiva e permitir rápida recuperação conforme se observou nos cães deste experimento.

O uso de dexametasona diluída em solução fisiológica (grupo B), na cavidade torácica diminuiu significativamente a incidência de aderências pulmonares à semelhança do que Chorny (2006) observou em coelhos, pois apenas um paciente

apresentou essa complicação. Nesse caso, verifica-se ainda, que a celularidade é menor no fragmento analisado (Figura 6c) ao ser comparado ao fragmento do cão do grupo controle (Figura 6a) provavelmente pelo efeito do corticóide. Considerando os vários efeitos citados por Bevier (1990), Rosa et al. (2003), Rang et al. (2004) e PLUMB (2007), acredita-se que esse resultado se deva ao efeito antiinflamatório que, Henderson (1993) e Ar'rajab et al. (1996), acreditam reduzir as aderências, associado ao efeito diluente com a solução de cloreto de sódio 0,9% sobre a fibrina.

A dose de dexametasona utilizada não interferiu significativamente nos estágios mais avançados da cicatrização, pois nenhum dos pacientes apresentou qualquer grau de deiscência ou retardamento da cicatrização, pela avaliação clínica. Ao se traçar um comparativo com a pesquisa de MARTINS (2005) a dexametasona foi mais eficiente. Naquela pesquisa, não se observou eficiência da heparina, mesmo em associação com solução salina isotônica porque a heparina tem tempo reduzido de atuação no processo reparador inicial e pela diluição com salina que foi a 1%.

Os resultados favoráveis à ação da dexametasona, nos animais do grupo B se contrapõe àqueles citados por Hockel et al. (1987) após laparotomia ou para intervenções ginecológicas em humanos (PRACTICE COMMITTEE..., 2007), provavelmente devido ao menor grau de trauma a que foram submetidos, pois Henderson (1993) e Ar'rajab et al. (1996) citam que a intensidade do trauma interfere no grau de aderência durante a reparação.

Nos animais em que se infundiu no espaço pleural apenas a solução de cloreto de sódio 0,9% (grupo C) não foi encontrada nenhuma aderência, resultado que se credita a ação mecânica pela interposição de líquido entre a parede costal e a pleura visceral e ao efeito diluente das substâncias pró-inflamatórias na superfície pleural da ferida cirúrgica.

A dispnéia apresentada por apenas um cão no grupo C parece ter sido uma resposta individual de reduzido risco à sobrevivência. Considerando que o cão pesava 10kg e foram removidos apenas 17ml (de 100ml administrados) para estabilizá-lo, credita-se o desconforto a provável resposta individual ou a intercorrência não detectada. Provavelmente haveria estabilização espontânea sem necessidade de intervenção clínica, pois, segundo Padrid (2000) o cão suporta entre 30 e 60ml kg^{-1} de

liquido no espaço pleural quando não houver doença respiratória. Esse fato alerta, no entanto, para monitorização clínica inicial após a infusão pleural da solução para detectar possível complicação respiratória.

As aderências encontradas no grupo A e B foram desfeitas com facilidade e sem nenhuma complicação grave como hemorragia ou ruptura do parênquima pulmonar, no entanto elas podem tornar-se um grave problema para futuras reintervenções cirúrgicas especialmente na vigência de traumatismo contundente que determina reação inflamatória mais significativa que o modelo aqui utilizado.

Em relação à análise estatística, o nível de significância adotado foi de 5% ($P \leq 0,05$) com o teste qui quadrado não paramétrico, porém, o grau de aderência foi $P=0,18$ que indica ausência de diferença estatística entre os tratamentos. No entanto, observa-se que em dados absolutos o grau de aderência no grupo A foi de 60%. Esses dados sugerem a necessidade de ampliar o número de amostras.

7. Conclusões

O modelo experimental constituído por toracotomia intercostal e manipulação dos lobos pulmonares subjacentes é apropriado para determinar a formação de aderências pulmonares.

As aderências pulmonares decorrentes da toracotomia intercostal são formadas por tecido fibroso que, aos 15 dias de evolução, são desfeitas com facilidade sem ruptura parenquimatosa da víscera.

A solução de cloreto de sódio a 0,9%, infundida no espaço pleural, após toracotomia intercostal, é eficiente para prevenir a formação de aderências pulmonares.

A dexametasona diluída em solução de NaCl a 0,9% diminui a formação de aderências entre lobos pulmonares e a parede costal.

Em vista dos resultados obtidos é recomendável ampliar a amostra, por não ter havido diferença estatística entre o grupo controle e grupos tratados, embora o resultado clínico denote eficiência especialmente da solução de NaCl 0,9%.

8. REFERÊNCIAS

ARRAJAB, A.; ROZGA, A.B.; AHREN, B. Phosphatidycholine prevents postoperative peritoneal adhesions: an experimental study in the rat**. Journal of Surgery Research**, Los Angeles, v.50,n.3, p.212- 215, 1991.

AR'RAJAB, A. et al. The role of neutrophils in peritoneal adhesión formation. **Journal of Surgical Research,** Los Angeles,v.61,n.1, p.143-146,1996.

BACARRA M, R.Y. et al. Avaliação pós-operatória, através de exame clínico, laboratorial e ultra-sonográfico, de eqüinos submetidos à toracotomia experimental. **Ciência Rural**, Santa Maria, v.28, n.4, p.601-608, 1998.

BAUMANN, M. H. et al. Management of spontaneous pneumothorax: American College of Chest Physicians Delphi: consensus statement. **Chest**, Chicago, v.119, n.2, p.590-594, 2001.

BEVIER, D.E. Atopic dermatitis in dogs. **Veterinary Clinics of North America**, Philadelphia, v.20,p.7-10, 1990.

BOJRAB, M.J. **Mecanismos da moléstia na cirurgia dos pequenos animais.** 2.ed. São Paulo: Manole, 1996. Cap.70, p.485-490.

BRUN, M.V. et al. Colopexia incisional por celiotomia ou transparietal auxiliada por laparoscopia em cães. **Ciência Rural**, Santa Maria, v.34, n.3, p.829-837, 2004.

CANNIERI, D. Closed chest coronary surgery state of the art. **Journal of Cardiovascular Surgery,** Turin, v.44, n.3, p.323, 2003.

CARRILLO, E.Z. et al*.* Video-assisted thoracic surgery in trauma patients. **Journal of the American College of Surgeons**, Eua, v.184, n.3,p.316-324, 1997.

CHORNY, D. et al. Site-specific delivery of dexamethasone from Biodegradable implants reduces formation of pericardial Adhesions in rabbits. **Journal** of **Biomedical Material Research Part ,** Eua, v.78, n.2, p.276-282, 2006.

DAROZ, L.R.D. et al. Prevenção de aderências pericárdicas pós-operatórias com uso de carboximetilquitosana termoestéril. **Revista Brasileira Cirurgia Cardiovascular**, São José do Rio Preto, v.23, n.4, dez. 2008. Disponível em <http://www.scielo.br/scielo.php?script=sci_arttext&pid=S0102-6382008000400005&lng=pt&nrm=iso>. Acessos em 20 nov. 2010. doi: 10.1590/S0102-76382008000400005

DEMMY, T.L. et al. Diagnostic and therapeutic thoracoscopy: lessons from the learning curve. **American Journal of Surgery**, New York, v.166, n.6, p.696-701, 1993.

DESIMONE, et al. Indomethacin decreases carrageenan-induced peritoneal adhesions. **Surgery**, Eua, v.104, n.4, p.788-795, 1988.

DORR, P. et al. Prevention of postoperative adhesions by tissue type plasminogen activador (t-PA) in the rabbit**. European Journal of Obstetrics & Gynecology and Reproductive Biology**, EUA, v.37, n.3, p.287-291, 1990.

DYCE, K. et al. **Tratado de anatomia veterinária**. 2.ed. Rio de Janeiro: Guanabara, Koogan, 1997. Cap.13, p.319-328.

ELBEERY, J.; CHITWOOD, W. R. Minimally invasive cardiac surgery – heart sugery for the 21 century. **North Caroline Medical Journal**, North Caroline, v.58, n.5, p.343-347, 1997.

FERGUSSON, J.; REMEDIUS, J. Minimally invasive surgery: laparoscopy and thoracoscopy in small animals. **Compendium on Continuing Education for the Practicing Veterinarian**, Toronto, v.19, n.11, p.1191-1199, 1996.

FOSSUM, T.W. **Small animal surgery**. 3.ed. Philadelphia: Mosby, 2007. 1610p.

GARRETT, H.E. JR.; MATTHEWS, J. Reoperative median sternotomy. **Annals Thoracic Surgery**, Eua, v.48, n.2, p.305, 1989.

FRAME, S. Thoracoscopy for trauma. **International Surgery**, v.82, n.3, p.223-228, 1997.

GINSBERG, R.J. Fundamentals. In: KRASNA, M.J.; MACK, M.J. **Atlas of thoracoscopic surgery.** St Louis: Quality Medical, 1994. p.13.

HALL, E.D. The neuroprotective pharmacology of methylprednisolone. **Journal of Neurosurgery**, Charlottesville, v.76, n.1, p.13-22, 1992.

GRUND, K.E. et al. Etiopathogenesis of adhesions. Aspects of analysis of the literature 1888 to 1989. **Langenbecks Archiv fur Chirurgie Veerhandlungen der Deustschen fur Chirurgie,** Berlin, supl.2, p.1051-1054, 1990.

HENDERSON, R.A. Adhesion formation. In: BOJRAB, M.J. **Disease mechanisms in small animal surgery.** 2.ed. London: Lea & Febiger, 1993. p.113-117.

HOCKEL, M. et al. Prevention of peritoneal adhesions in the rat with sustained intraperitoneal dexamethasone delivered by a novel therapeutic system. **Annals Surgery and Gynaecology**, Filand, v.76, n.6, p.306-313, 1987.

LANDRENEAU, R.J. et al. Postoperative pain-related morbidity: video-assisted thoracic surgery versus thoracotomy. **Annals of Thoracic Surgery**, Philadelphia, v.56, p.1285-1289, 1993.

LAZDUNSKI, L.L. et al. Role of videothoracoscopy in chest trauma. **Annals of Thoracic Surgery**, Philadelphia, v.63, p.327-333, 1997.

LEÃO, L.E.V. et al. O papel da simpatectomia videotoracoscópica no tratamento da hiperidrose primária. **Medicine Journal,** São Paulo, v.121, n.5, p.191-197, 2003.

LIEBMAN, S.M. et al. Role of mast cells in peritoneal adhesion formation. **American Journal of Surgery**, Los Angeles, v.65, n.1, p.127-130, 1992.

LIPOWITZ, A. et al. Cardiovascular surgery In: _____. **Complications in small animal surgery.** Philadelphia: Lea & Febiger, 1996. Cap.8, p.267-286.

MACK, M.J. et al. Present role of thoracoscopy in the diagnosis and treatment of diseases of the chest. **Annals Thoracic Surgery,** Philadelphia, v.54, n.3, p.403-408, 1992.

MARTINS,L. **Ventriculectomia parcial em cães: controle pós-operatório por videotoracoscopia**. 2005. 75f. Tese (Doutorado em Medicina Veterinária) – Universidade Federal de Santa Maria, Santa Maria, RS.

MAXFIELD, R. New and emerging minimally invasive techniques for lung volume reduction. **Chest**, Chicago, v.25, n.2, p.777-714, 2004.

MENZIES, D.; ELLIS, H. Intestinal obstruction from adhesion show big is the problem? **Annals of Royal College Surgerons of England,** London, v.72, p.60-93, 1990.

MULLER, G.H. Immunologic disease. In: _____. **Small animal dermathology.** Philadelphia: Saunders, 1989. p.667-680.

ORSHER, R.J.; ROSIN, E. Small intestine. In: SLATTER, D. (Ed). **Textbook of small animal surgery**. Philadelphia: Saunders, 1993. V.1, p.593-612.

OTO, Ö. E. et al. Ligation of patent ductus arterious by the method of video-assisted thoracoscopic surgery and our C. T. V. A. experiences. **Journal of Cardiovascular Surgery**, Turin, v.39, n.3, p.389-381, 1998.

PADRID, P. Canine and feline pleural disease. **Veterinary Clinics of North America: Small Animal Practice**, Philadelphia, v.30, n.6, p.1295-1307, 2000.

PLUMB, D.C. **Plumb's veterinary drug handbook**. 6.ed. St Paul: Blackwell Publishing, 2007. 1508p.

PRACTICE COMMITTEE OF THE AMERICAN SOCIETY FOR REPRODUCTIVE MEDICINE. The Society of Reproductive Surgeons. Pathogenesis, consequences, and control of peritoneal adhesions in gynecologic surgery. **Fertil Steril,** v.**88,** p.21–26, 2007. Disponível em: http://www.sciencedirect.com/science?_ob=MImg&_imagekey=B6T6K-4P40BN8-2-3&_cdi=5033&_user=687358&_pii=S0015028207011181&_origin=search&_zone=rslt_list_ Acesso em: 12 maio, 2010. doi:10.1016/j.fertnstert.2007.04.066.

RANG, H.P. et al. .Hipófise e o cortex supra renal. In: _____. **Farmacologia**. 5.ed. .Rio de Janeiro: Elsevier, 2005. Cap.27, p.462-470.

REMEDIOS, A.M.; FERGUSON, J. Minimally invasive surgery: laparoscopy and thoracoscopy in small animals. ***Compendium on Continuing Education for the Practicing Veterinarian***, v.18, p.1191-1199, 1996

RICHTER, R.K. Ducto arterioso patente em cães: indução experimental por toracotomia , correção por cirurgia torácica vídeo – assistida(CTVA) e avaliação das aderências por toracoscopia. 2006. 88f. Tese (Doutorado em Medicina Veterinária) - Universidade Federal de Santa Maria, Santa Maria, RS.

RICHTER, R.K. et al. Toracoscopia no diagnóstico e na liiberação de aderências pós-toracotomia e pós-ctva (cirurgia torácica video-assistida). Estudo Experimental em cães. **Archives of Veterinary Science**, Curitiba, v.14, n.12, p.83-90, 2009.

ROSA, P.C.S. et al. Efeitos do diclofenaco e da dexametasona na endotoxemia Experimena]tal em eqüinos. **Arquivo Brasileiro de Medicina Veterinária e Zootecnia**, Belo Horizonte, v.55, n.3, p.279-286, 2003.

SMITH, R. et al. Preliminary report on videothoracoscopy in the evaluation and treatment of thoracic injury. **American Journal of Surgery**, New York, v.166, n.6, p.690-695, 1993.

TORRE, M. et al. A new safe and stable spiral needle for thoracoscopic ressection of lung nodules. **Chest,** Chicago, v.125, n.6, p.2289-2293, 2004.

TRENT, A.M. The peritoneum and peritoneal cavity. In: KOBLUK,C.N. et al. **The horse diseases & clinical management**. Philadelphia:Saunders, 1995. p.373-404.

TSIMOYIANNIS, E.C. et al. The role of oxygen-derived free radicals in peritoneal adhesion formation induced by ileal ischaemia/reperfusion. **Acta Chirurgica Scandinava**,Suecia, v.155, n.3, p.171-174, 1989.

ZITSMAN, J.L. Current concepts in minimal access surgery for children. **Pediatrics**, Evaston, v.111, n.6, p.1239, 2003.

WILLIANS, R.S. et al. Effect of transforming growth factor ß on postoperative adhesion formation and intact peritoneum. **Journal of Surgical Research**, Los Angeles, v.52, n.1, p.65-70, 1992

YU, S. et al. Video-assisted thoracoscopic surgery for congenital heart disease. **Asian Cardiovascular Thoracic Annal**, Changai, v.10, n.3, p.228-230, 2002.