8º Congresso de extensão universitária da UNESP

"Diálogos da Extensão: do saber acadêmico à prática social"

Realização: unesp UNIVERSIDADE ESTADUAL PAULISTA "JÚLIO DE MESQUITA FILHO" PROEX

O uso da reabilitação bucal como meio de conscientização em saúde geral. Relato de caso clínico: Reabilitação por prótese ocular.

Cristiana Nassar Carvalho (Bolsista PROEX, E-mail: cristiana_nassar@gmail.com), Alexandre Luís Souto Borges (E-mail: aleborges@fosjc.unesp.br), Rubens Nisie Tango (E-mail: tango@fosjc.unesp.br), Paula Carolina Komori de Carvalho (Orientadora, E-mail: komori@fosjc.unesp.br). Universidade Estadual Paulista Júlio de Mesquita Fillho, Instituto de Ciências e Tecnologia, Campus de São José dos Campos, Curso de Odontologia, Departamento de Prótese e Materiais Dentários.

Eixo 2: Os Valores para teorias e práticas vitais

Resumo

Perdas oculares provocam assimetria facial e o comprometimento estético afeta o convívio social dos pacientes. As próteses oculares são importantes para restabelecer a estética, proteger a cavidade anoftálmica, restabelecer função, como o redirecionamento do líquido lacrimal, e reintegrar o paciente à sociedade. O profissional multidisciplinar oferece a melhor reabilitação ao paciente visando minimizar o impacto desta situação. O objetivo do trabalho é relatar um caso de prótese ocular, demonstrando as etapas clínicas e laboratoriais de sua confecção, destacando as vantagens do uso da mesma. Paciente do sexo feminino com perda ocular foi reabilitada com uma prótese ocular em resina acrílica termicamente ativada devolvendo a simetria e estética à paciente. A mesma relatou satisfação com o tratamento.

Palavras Chave: Olho artificial, resinas acrílicas, qualidade de vida.

Abstract:

Eye loss results on facial asymmetry compromising its aesthetics affects the social life of pacients. Ocular prostheses are important to re-establish aesthetics; protect the anophthalmic cavity; recover function such as the redirection of lachrymatory liquid; and reintegrate the patient to society. The multidisciplinaire approach provide the best possible rehabilitation in order to minimize the impact of this situation. The aim of this study was to describe a case report, demonstrating clinical and laboratorial procedures for confection of ocular prostheses and highlighting their advantages. A female patient which loss of her eye was rehabilitation with an individualized artificial eye in acrylic resin restoring patient's aesthetic and facial contour. The patient was satisfied with the treatment.

Keywords*:* Artificial eye, acrylic resins, quality of life.

Introdução

O projeto de extensão: O uso da reabilitação bucal como meio de conscientização em saúde, tem como objetivo melhorar a qualidade de vida dos pacientes submetidos ao tratamento, sendo responsável por devolver função e estética. Esta conscientização é dada pelo esclarecimento da inter-relação, saúde bucal e saúde geral, fato que concorda com a literatura, a qual tem mostrado ao longo dos anos a grande correlação da saúde bucal com a saúde geral do indivíduo. Qualquer alteração na função e estética facial pode desencadear problemas que refletem na conduta psicossocial do indivíduo, desta forma um problema oftálmico pode ter repercussão em boca, assim como afecções bucais podem ser precursoras de outras enfermidades.

No primeiro semestre de 2015, o projeto atendeu 23 pacientes com atendimentos clínicos semanais e receberam reabilitação bucal por restaurações diretas em resina composta, clareamento dental, tratamento periodontal, tratamento cirúrgico, e reabilitações com próteses totais e próteses oculares.

Participam do projeto: 10 alunas da graduação (07 alunas do Terceiro Ano Integral e 03 do Terceiro Ano Noturno) e 01 aluna da pós-graduação tiveram a possibilidade de intervir na saúde bucal dos indivíduos e modificar hábitos por meio da conscientização. Os alunos atenderam população carentes que procuram o atendimento no ambulatório da unidade, associando o atendimento clínico às palestras sobre a inter-relação entre saúde bucal e geral bem com a atenção aos aspectos preventivos. Há possibilidade de melhorar

a formação técnica vinculada à formação humanística dos alunos, pois os mesmos entraram em contato com a população que necessita de cuidados bucais que não teriam acesso ao tratamento se não em ambulatório da universidade pública. O projeto foi realizado em ambiente ambulatorial da unidade.

Os alunos do terceiro ano noturno participam do projeto confeccionando próteses totais uma vez que ainda cursam a Disciplina de Dentística e não estão habilitados a executar estes procedimentos operatórios. Uma paciente com necessidade de reabilitação por prótese total procurou atendimento odontológico em nosso ambulatório e diante da necessidade de também reabilita-la com prótese ocular, foi planejado com esses alunos além da execução de uma prótese total uma prótese ocular, supervisionada pelos professores do projeto.

A reabilitação ocular com a instalação de uma prótese individualizada favorece a harmonia facial. Os olhos são os órgãos de identificação visual e das relações interpessoais, eles atuam como peças fundamentais para compor uma face uniforme e equilibrada, a sua perda pode desencadear problemas psíquicos e sociais, mostrando grande necessidade de uma rápida reabilitação (Looi et al., 2006.). A etiologia da perda ocular pode estar associada a traumas, patologias, etiologia congênita ou adquirida. A intervenção precoce minimiza as sequelas, distúrbios causados pelo crescimento orbital e atrofia. A prótese ocular e responsável pela proteção da cavidade, recuperação do tônus da musculatura comprometida, favorecimento do direcionamento lacrimal, devolução da estética e ainda proporcionar conforto psicossocial ao paciente. A reabilitação ocular pode estar associada a próteses pré-fabricadas ou individualizadas (Rezende, 1997; Raiazada & Rani, 2007; Geraldi et al.,2010.).

As próteses individualizadas são obtidas pela moldagem da cavidade anoftalmologica com material hidrocoloide (alginato) permitindo um preenchimento total do espaço existente. Uma esclera artificial e encerada recebe a íris pintada individualmente, é necessário a centralização e tamanho adequado da íris artificial para mimetizar o olho adjacente. A individualização da prótese tende a promover melhor estética e adaptação na cavidade anoftalmica evitando colapso e a deformidade palpebral favorecendo a manutenção do contorno e tamanho da cavidade (Ajaiyeoba et al.,2005.).

Objetivos

O objetivo do trabalho é relatar um caso de prótese ocular, demonstrando as etapas clínicas e laboratoriais de sua confecção, destacando as vantagens do uso da mesma.

Material e Métodos

Relato de caso clínico: Reabilitação por prótese ocular

Paciente do sexo feminino procurou atendimento odontológico para reabilitação bucal, entretanto foi observado que a paciente utilizava uma prótese ocular com a íris aumentada. Foi proposto ao paciente reabilitação com substituição da prótese ocular antiga. A aceitação do plano de tratamento foi imediata. A prótese ocular foi concluída em 3 sessões e o tratamento odontológico continua sendo realizado em consultas semanais.

Na primeira sessão, foi realizada anamnese e exame físico. Durante a avaliação da prótese ocular instalada na paciente foi verificado que o tamanho da prótese estava adequado e somente a pintura da íris estava desadaptada (Fig.1). O planejamento proposto iniciou com a duplicação da prótese utilizando silicone laboratorial para moldagem da prótese. Um copo plástico de café serviu como moldeira e guia para moldagem da área basal e superficial, as duas áreas foram moldadas em tempos diferentes (Fig.2). Primeiro foi manipulado uma porção para moldagem da área basal e realizado uma marcação com Lecron para reposicionamento e assentamento da segunda porção (Fig.3). Após isolamento do silicone foi manipulado a segunda porção para moldagem da área superficial (Fig.4 e 5). Foi confeccionado um orifício da superfície do silicone ate área de moldagem para preenchimento do molde da esclera com cera de escultura (Fig.6 e 7). A ceroplastia da esclera foi provada no paciente para centralização do botão de íris, pintado individualmente com tinta acrílica (Fig.8 e 9).

Figura 1. Prótese ocular com íris aumentada.

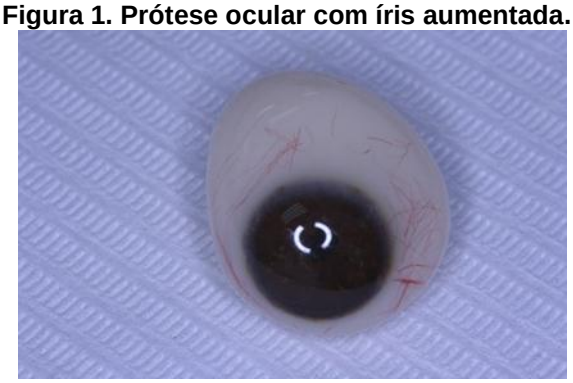

Figura 2. Guia para moldagem da área basal.

Figura 3. Moldagem da area basal.

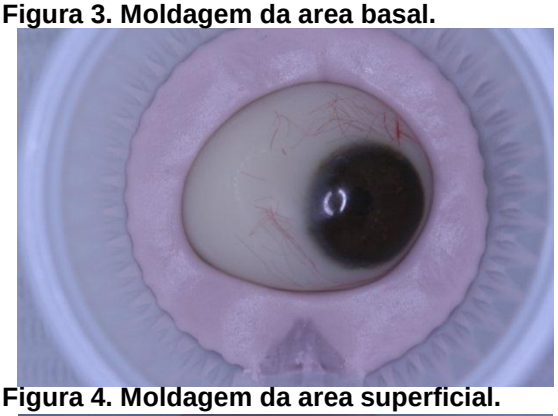

Figura 4. Moldagem da area superficial.

Figura 5. Abertura do guia de moldagem.

Figura 6:Ceroplastia da esclera.

Figura 7. Tamanho da esclera e protese antiga.

Figura 8. Prova da ceroplastia da esclera.

Figura 9. Centralização da íris.

Na segunda sessão a esclera em cera com o botão fixado (Fig.10) foi provado no paciente para verificar o tamanho e centralização da íris (Fig.11). A esclera foi incluída em mufla para substituição por resina acrílica termicamente ativada. Posteriormente foi caracterizada e realizado o acabamento e polimento.

Figura 10. Centralização do botão de íris.

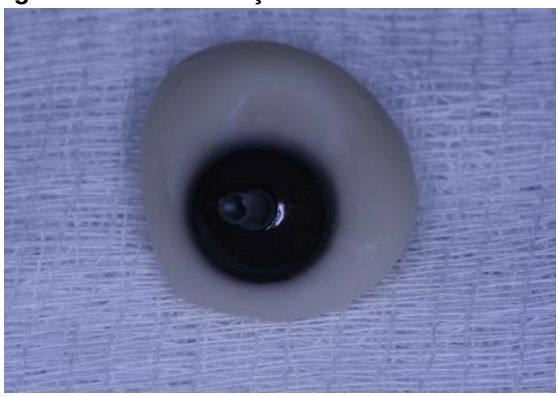

Figura 11. Prova final da esclera com botão

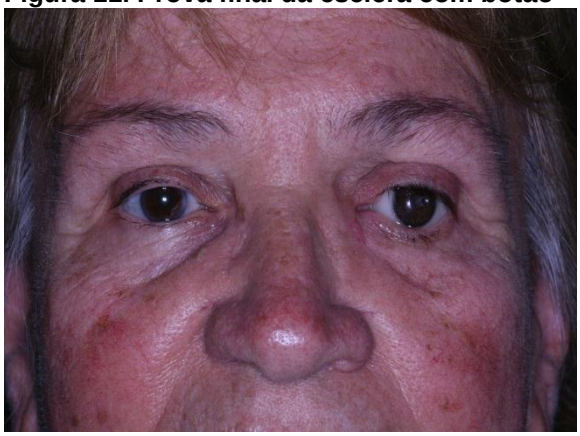

Na terceira sessão a paciente recebeu a prótese ocular nova em substituição da antiga (Fig.12). A paciente após tratamento vivenciou uma transformação estética e esta experiência permitiu que a mesma atue como multiplicador da informação na comunidade em que está inserido.

Figura 12. Instalação da Prótese Ocular.

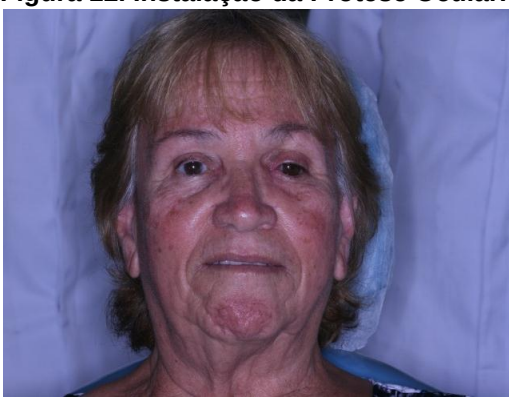

Conclusões

Conclui-se que a reabilitação por meio de prótese ocular restaura a estética facial e ainda recupera a auto-estima, confiança e conforto psicossocial. Melhora significativamente a qualidade de vida dos pacientes reinserindo ao convívio social.

O profissional necessita além do conhecimento técnico na área, a consciência de que sua intervenção é um fator importante para a qualidade de vida de seus pacientes.

Agradecimentos

PROEX pela concessão da bolsa.

1. Ajaiyeboa A,Akang E,Olusanya B. Retinoblastoma presenting.With.acheek Mass.J NatiMed Assoc.2005 ;97(11):1553-1555.
2. Looi A,Kazim M, Cortes M, Rootman J. Orbital Reconstruction after eyelid-and conjunctiva-sparing orbital exenteration ophthal plast reconstr Sung 2006;22(1):1-6.
3. Rezende JRV.Protese buco maxilo facial. São Paulo:Editora Savier,1997.
4. Raiazada K, Rani D.Ocular protesis. Cont.lens Anterior Eye 2007;30(3):152-162
5. Geraldi CAC,coto NP, Dias RB. Confecção de proteses ocular OCA:Nova proposta. Odontol.Clin-cient 2010;9(1)45-48.