UNIVERSIDADE ESTADUAL PAULISTA
"JÚLIO DE MESQUITA FILHO"
Campus de São José dos Campos
Instituto de Ciência e Tecnologia

BEATRIZ VENTUROSO SIMÕES

ACOMPANHAMENTO LONGITUDINAL (5 ANOS) DE ESTUDO CLÍNICO RANDOMIZADO SOBRE A UTILIZAÇÃO DE MATRIZ COLÁGENA XENÓGENA PARA O TRATAMENTO DE RECESSÕES GENGIVAIS ASSOCIADAS À LESÃO CERVICAL NÃO-CARIOSA PARCIALMENTE RESTAURADA

2023

BEATRIZ VENTUROSO SIMÕES

ACOMPANHAMENTO LONGITUDINAL (5 ANOS) DE ESTUDO CLÍNICO RANDOMIZADO SOBRE A UTILIZAÇÃO DE MATRIZ COLÁGENA XENÓGENA PARA O TRATAMENTO DE RECESSÕES GENGIVAIS ASSOCIADAS À LESÃO CERVICAL NÃO-CARIOSA

Dissertação apresentada ao Instituto de Ciência e Tecnologia, Universidade Estadual Paulista (Unesp), Campus de São José dos Campos, como parte dos requisitos para obtenção do título de MESTRA, pelo Programa de Pós-Graduação em CIÊNCIAS APLICADAS À SAÚDE BUCAL.

Área: Periodontia. Linha de pesquisa: Estudos sobre microbiologia, imunologia e terapia em periodontia e implantodontia.

Orientador: Prof. Assoc. Mauro Pedrine Santamaria

São José dos Campos

2023

Instituto de Ciência e Tecnologia [internet]. Normalização de tese e dissertação [acesso em 2023]. Disponível em http://www.ict.unesp.br/biblioteca/normalizacao

Apresentação gráfica e normalização de acordo com as normas estabelecidas pelo Serviço de Normalização de Documentos da Seção Técnica de Referência e Atendimento ao Usuário e Documentação (STRAUD).

Simões, Beatriz Venturoso
Acompanhamento longitudinal (5 anos) de estudo clínico randomizado sobre a utilização de matriz colágena xenógena para o tratamento de recessões gengivais associadas à lesão cervical não-cariosa parcialmente restaurada / Beatriz Venturoso Simões. - São José dos Campos : [s.n.], 2023.
70 f. : il.

Dissertação (Mestrado) - Pós-Graduação em Ciências Aplicadas à Saúde Bucal - Universidade Estadual Paulista (Unesp), Instituto de Ciência e Tecnologia, São José dos Campos, 2023.
Orientador: Mauro Pedrine Santamaria.

1. Recessão gengival. 2. Lesão cervical não-cariosa. 3. Xenoenxertos. I. Santamaria, Mauro Pedrine, orient. II. Universidade Estadual Paulista (Unesp), Instituto de Ciência e Tecnologia, São José dos Campos. III. Universidade Estadual Paulista 'Júlio de Mesquita Filho' - Unesp. IV. Universidade Estadual Paulista (Unesp). V. Título.

Ficha catalográfica elaborada pela Biblioteca Prof. Achille Bassi e Seção Técnica de Informática, ICMC/USP
com adaptações - STATI, STRAUD e DTI do ICT/UNESP.
Renata Aparecida Couto Martins CRB-8/8376

BANCA EXAMINADORA

Prof. Assoc. Mauro Pedrine Santamaria (Orientador)
Universidade Estadual Paulista (Unesp)
Instituto de Ciência e Tecnologia
Campus de São José dos Campos

Profa. Assoc. Andrea Carvalho de Marco
Universidade Estadual Paulista (Unesp)
Instituto de Ciência e Tecnologia
Campus de São José dos Campos

Prof. Dr. Lucas Araújo Queiroz
Universidade Estadual de Campinas (UNICAMP)
Faculdade de Odontologia
Campus de Piracicaba

São José dos Campos, 08 de março de 2023.

DEDICATÓRIA

Dedico o presente trabalho primeiramente a **Deus**. Sem Ele não chegaria até aqui.

Aos meus pais e irmão, **Aldo, Viviane e Gustavo,** que são minha base, meu combustível e a maior preciosidade da minha vida.

Aos professores que tanto me ajudaram e guarneceram com materiais, conhecimento e motivação: **Mauro Pedrine Santamaria, Andrea Marco de Carvalho, Guilherme Schmitt de Andrade, Marina Gullo e Ingrid Mathias-Santamaria.**

Ao maravilhoso grupo de pesquisa que tive o privilégio de trabalhar: **Amanda Rossato, Ana Bonafé, Cássia Araújo, Laís Ferraz e Manuela Miguel.**

À **ciência nacional** e à **nossa escola**. Que nosso trabalho possa contribuir como incentivo para outras pesquisas. Com curiosidade e persistência as respostas certamente serão encontradas.

AGRADECIMENTOS

Não se apressa a gratidão, então retiro meu comprometimento em ser sucinta nesse momento. Ser grato é uma virtude e a capacidade de enxergar o bem neste mundo tão complicado que vivemos hoje é um superpoder. Por isso, dedico esta seção àqueles que um dia já deixaram um pouco de si em mim.

Há um poema que me toca muito, genuinamente capaz de exprimir aquilo que penso:

"Sou feita de retalhos.

Pedacinhos coloridos de cada vida que passa pela minha e que vou [costurando na alma.

Nem sempre bonitos, nem sempre felizes, mas me acrescentam e me fazem [ser quem eu sou.

Em cada encontro, em cada contato, vou ficando maior...

(...)".

Vejam, se estou concluindo mais uma fase em minha vida, sendo esta mulher que sou hoje, foi por cada recorte de gente que pude amarrar em mim. E a cada um que cruzou meu caminho – para o bem ou para o mal: o meu mais tenro OBRIGADA.

Meus queridos pais e irmão, primeiro preciso agradecer à minha raiz, porque se não pudesse contar com seu amor e suporte, o dia de hoje não aconteceria. Obrigada por acreditarem e viverem meus sonhos comigo. Afinal, quem não sabe de onde veio, nunca encontrará seu destino. E fielmente junto de vocês, também pude contar com uma mãozinha de **Deus**, nossa Mãezinha **N. Sra. Aparecida** e o meu resistente **Anjo da Guarda,** que não me desampararam em nenhum segundo.

Meu **avô Simões**, que hoje é estrelinha, mas ainda mora no lugar mais especial que existe no meu coração: o senhor é meu retalho favorito. O mais vistoso. Espero que o senhor possa continuar ao meu lado por todos os dias. Seu otimismo se impregnou nessa família e é agarrada nisso que cheguei até aqui. Obrigada. Estendo, inclusive, a todos os **meus familiares** (de sangue e de coração) **e amigos** que me incentivaram e acreditaram que daria certo.

Quem também merece o meu aplauso de pé, aos gritos e assovios é nosso grupo de pesquisa. Meninas, ainda que a pós-graduação machuque (como o Professor sempre nos falava) – vocês minimizaram a pressão do ambiente e fizeram tudo ser mais leve, feliz e divertido. O tanto que eu admiro cada uma de vocês não caberia em São José dos Campos – talvez até no Brasil seria difícil de acomodar. Obrigada por toda ajuda (que não foi pouca) que me deram e por tudo que me ensinaram com tanto amor, dedicação e excelência. Suas mãos curam e seus conhecimentos certamente avançarão fronteiras. Minhas amadas **Amanda, Ana, Cássia, Laís e Manuela**: sintam todo meu carinho, admiração, respeito e amizade.

Deixo meu agradecimento especial à **Laís**, a quem atribuo o título de “Fada Madrinha Acadêmica” – nossos cérebros sinérgicos que compreendiam as coisas da mesma maneira – ainda que erradas, é uma raridade e guardo isso com muito carinho. Obrigada por sempre abrir suas asas e me acolher. Conte com meus ombros como permitiu que contasse com os teus.

Às técnicas **Valzinha, Má e Jacque**, por todo suporte, companheirismo, descompressão e carinho. Eu amei cada segundo que passamos na ilha!

À quem dividiu o teto comigo e não me deixou desistir de nada, em nenhum momento, ainda que a fase fosse a mais desafiadora da minha vida: **Gabriel.** Amigo, não posso afirmar que reencarnação existe, mas certamente fomos irmãos em todas as vidas passadas. Obrigada por ter vivido esse furacão comigo - da graduação até o fim do mestrado. Melhor dupla!

À minha banca também despejo agradecimentos: **Profas. Andrea e Marina e Profs. Sergio, Eduardo, Lucas e Renato.** Em especial à Profa. Andrea que me acompanha desde a primeira vez que peguei em uma sonda periodontal e ainda nos ensinou tantas coisas com gentileza, elegância e carinho. A senhora é uma grande referência. **Profa. Marina e Prof. Guilherme**, que foram os pioneiros nesse meu envolvimento com a ciência. Aos senhores minha admiração, respeito e muitas memórias boas.

Professores, posso não ter sido uma aluna exímia, mas ouvi a todos conselhos, me ative a todos apontamentos e me orgulho muito de ter sido ensinada pelos melhores do mundo! Vocês estarão para sempre em meu coração e memória. Que meu caminho seja iluminado para poder – um dia - ser como vocês!

Ao **CNPq**, pela concessão da bolsa de mestrado e ao meu orientador **Prof. Mauro Pedrine Santamaria**, pelos ensinamentos, puxões de orelha e disposição. Sem o senhor nada disso seria possível.

Finalmente, gostaria de agradecer à nossa **escola**. Queria ter o poder de me esticar toda e abraçá-la com todos os professores e colegas lá dentro. Cada aula ministrada, cada período na clínica, cada minuto na “salinha” me foram muito especiais!

Finalizo minha mensagem retomando o que meus pais sempre repetiram para mim: no fim tudo dá certo. E se não deu certo, é porque ainda não chegou ao fim.

OBRIGADA!

Abraços muito apertados,

“O bambu que se curva é mais forte que o carvalho que resiste.”

Provérbio Japonês

RESUMO

Simões BV. Acompanhamento longitudinal (5 anos) de estudo clínico randomizado sobre a utilização de matriz colágena xenógena para o tratamento de recessões gengivais associadas à lesão cervical não-cariosa [dissertação]. São José dos Campos (SP): Universidade Estadual Paulista (Unesp), Instituto de Ciência e Tecnologia; 2023.

As recessões gengivais acometem grande parte da população e – frequentemente – tratam-se de lesões combinadas onde há recessão acompanhada de lesão cervical não-cariosa. Diferentes estudos avaliaram opções de tratamentos cirúrgico-restauradores para melhor reestabelecimento estético e funcional desse tipo de condição. No entanto, estudos avaliando a longo prazo o desempenho de biomateriais para o tratamento de defeitos combinados restaurados ainda são escassos na literatura. Desta forma, o objetivo do presente estudo é avaliar longitudinalmente o desempenho da matriz colágena suína associada ao retalho posicionado coronariamente e a restauração parcial para o tratamento de defeitos combinados. Para tal, foi realizado um acompanhamento pós-operatório de 5 anos de um estudo previamente realizado. Quarenta pacientes (n=40) apresentaram-se na revocação e foram previamente tratados com: restauração parcial da lesão cervical e cirurgia para recobrimento radicular associado à matriz colágena xenógena de origem suína (CAF+MC; grupo teste; n=22) ou recobrimento radicular por meio do retalho posicionado coronariamente (CAF; grupo controle; n=18) foram avaliados. Foram realizados parâmetros clínicos, fotográficos e centrados no paciente, analisados e comparados em baseline e 1 ano após o procedimento cirúrgico-restaurador. Aos 5 anos, CAF e CAF+MC apresentaram resultados satisfatórios e sem diferença estatisticamente relevante entre si de Redução da Recessão (RedRec; 1,82 ± 0,89; 2,08 ± 1,08), Porcentagem de Recobrimento do Defeito Combinado (%CDC; 56,80 ± 23,90%; 57,25 ± 27,48%) e Recessão Gengival Relativa (RGR; 9,04 ± 0,99; 9,47 ± 1,51), sugerindo eficácia do tratamento em longo prazo. Os parâmetros ATQ e ETQ mostraram-se estáveis longitudinalmente no grupo CAF, embora os resultados de 1 ano do grupo teste tenham sido superiores, aos 5 anos não apresentaram diferença estatisticamente relevante ao grupo controle. Todos os grupos apresentaram redução significativa da hipersensibilidade dentinária ($p<0,001$) e melhora nas condições estéticas ($p<0,001$). Pode-se concluir que, em comparação a dados anteriores, o grupo que foi tratado com associação do biomaterial não mostrou benefícios adicionais quanto ao recobrimento radicular em 5 anos.

Palavras-chave: recessão gengival; lesão cervical não-cariosa; xenoenxertos.

ABSTRACT

Simões BV. Longitudinal follow-up (5 years) of a randomized clinical study on the use of xenogenous collagen matrix for the treatment of gingival recessions associated with partially restored non-carious cervical lesion [dissertation]. São José dos Campos (SP): São Paulo State University (Unesp), Institute of Science and Technology; 2023.

The gingival recessions affect the population majority and - very often – these are combined defects, associating recessions, and non-carious cervical lesions. Different studies evaluated options of surgical-restorative treatments for a better aesthetic and functional reestablishment for that type of condition. However, studies evaluating a long-term of soft tissue substitutes performance to the treatment of combined defects restored are scarce in the literature. Thus, the objective of the present study is to evaluate longitudinally the performance of a xenogeneic collagen matrix associated to coronally positioned flap and partial restoration for the treatment of combined defects. To this end, a 5-year postoperative follow-up of a previously conducted study was carried out. Forty patients (n=40) presented for recall and were previously treated with: partially restoration of the non-carious cervical lesion and root coverage procedure by coronally advanced flap associated with collagen matrix (CAF+MC; test group; n=22) or partial restoration of the cervical lesion and root coverage through the coronally advanced flap alone (CAF; control group; n=18) were evaluated. Clinical, photographic, and patient-centered parameters were analyzed and compared at baseline and 1 year after the surgical-restorative procedure. At 5 years, CAF, and CAF+MC showed satisfactory results, with no statistically significant difference between them in Gingival Recession Reduction (RedRec; 1.82 ± 0.89; 2.08 ± 1.08), CD Coverage (%CDC; 56.80 ± 23.90; 57.25 ± 27.48) and Relative Gingival Recession (RGR; 9.04 ± 0.99; 9.47 ± 1.51), suggesting long-term treatment efficiency. The ATQ and ETQ parameters were shown to be longitudinally stable in the CAF group, although the 1-year results of the test group were superior, at 5 years there was no statistically significant difference in relation to the control group. All groups showed a significant reduction in dentin hypersensitivity ($p<0.001$) and improvement in esthetic conditions ($p<0.001$). It can be concluded that, compared to previous data, the group that was treated with the biomaterial association did not show additional benefits in terms of root coverage in 5 years.

Keywords: gingival recession; noncarious cervical lesions; heterografts.

LISTA DE ABREVIATURAS E SIGLAS

%RC	Porcentagem de Recobrimento Radicular
%CDC	Porcentagem de Recobrimento do Defeito Combinado
ΔATQ	Ganho de Altura de Tecido Queratinizado
ΔETQ	Ganho de Espessura de Tecido Queratinizado
ADC	Altura do Defeito Combinado
ALMG	Alinhamento da Junção Mucogengival
AP	Altura da Papila
ATQ	Altura do Tecido Queratinizado
CA	*Creeping Attachment*
CAF	Retalho Posicionado Coronariamente
CG	Cor do Tecido Gengival
CMG	Contorno da Margem Gengival
CRC	Recobrimento Radicular Completo
CTG	Enxerto de Tecido Conjuntivo
DC	Defeito Combinado
ETQ	Espessura de Tecido Queratinizado
HD	Hipersensibilidade Dentinária
IP	Índice de Placa
JCE	Junção Cemento-Esmalte
LCNC	Lesão Cervical Não-Cariosa
LDC	Largura do Defeito Combinado
LP	Largura da Papila
MC	Matriz Colágena Xenógena (Mucograft)
MG	Margem Gengival
MRES	*Root Scale Coverage Modificated*
NIC	Nível de Inserção Clínica

NICR	Nível de Inserção Clínica Relativa
PMPOI	Posição da margem gengival no pós-operatório imediato
PS	Profundidade de Sondagem
R	Restauração parcial com falha ou perdida
RC	Resina Composta
RedRec	Redução da Recessão
RG	Recessão Gengival
RGR	Recessão Gengival Relativa
RP	Restauração Parcial
SS	Sangramento à Sondagem
TTG	Textura do Tecido Gengival
VAS	*Visual Analog Scale*

SUMÁRIO

1 INTRODUÇÃO 13
2 REVISÃO DE LITERATURA 16
3 PROPOSIÇÃO 21
4 MATERIAL E MÉTODOS 22
4.1 Delineamento do Estudo 22
4.1.1 População do Estudo 22
4.1.2 Tamanho da Amostra 22
4.1.3 Critérios de inclusão 23
4.1.4 Critérios de não inclusão 24
4.1.5 Aspectos éticos 24
4.2 Terapia inicial 25
4.2.1 Randomização, ocultamento da alocação e cegamento 25
4.2.2 Tratamento 26
4.2.3 Procedimento restaurador e cirúrgico 26
4.3 Avaliações clínicas 32
4.4 Medidas fotográficas 34
4.5 Medidas dos parâmetros centrados no paciente 36
4.5.1 Hipersensibilidade dentinária 36
4.5.2 Estética 36
4.6 Análise estatística 37
5 RESULTADO 39
5.1 Parâmetros clínicos 40
5.1.1 RGR 40
5.1.2 PS 41
5.1.3 NICR 41
5.1.4 ATQ e ETQ 41
5.1.5 PMPOI 42
5.2 Alterações nos parâmetros clínicos 44
5.2.1 RedRec 44

5.2.2 %CDC **44**
5.2.3 ∆ETQ e ∆ATQ **45**
5.2.4 CA **47**
5.2.5 R **47**
5.3 Parâmetros centrados no paciente **48**
5.3.1 HD **48**
5.3.2 Estética **48**
5.4 Avaliação Profissional **49**
5.4.1 MRES **49**
5.5 Regressão linear **51**
5.6 Regressão logística **53**
6 DISCUSSÃO **57**
7 CONCLUSÃO **62**
REFERÊNCIAS **63**

1 INTRODUÇÃO

A recessão gengival (RG) é definida como deslocamento apical da margem gengival em relação à junção cemento-esmalte (JCE) e está associada à perda de inserção e à exposição da superfície radicular ao ambiente bucal (Cortelinni, Bissada, 2018), condição com alta prevalência e acometimento de 100% dos indivíduos com mais de 50 anos de diferentes populações (Susin et al., 2004). Estudos mostram que aproximadamente 50% das RGs estão associadas à presença de uma lesão cervical não-cariosa (LCNC) (Sangnes, Gjermo, 1976; Zucchelli et al., 2006; Pini-Prato et al., 2010). LCNC é descrita como a perda de estrutura dental na região cervical dos dentes com causa multifatorial que envolvem abrasão, abfração e biocorrosão (Levitch et al., 1994; Grippo et al., 2004). A presença concomitante destas condições cria um defeito combinado (DC) que tem prognóstico e tratamento diferentes quando comparado a uma RG onde a superfície radicular está íntegra (Santamaria et al., 2007; Pini-Prato et al., 2010).

Com a finalidade de facilitar o planejamento do tratamento, Pini-Prato e colaboradores (2010) classificaram as superfícies radiculares de áreas com RG de acordo com a forma do desgaste na superfície dental. Esta classificação foi baseada em dois critérios: na presença ou ausência da JCE e desgaste na superfície dental (*step*), permitindo que os clínicos tivessem clareza na escolha do tratamento (Zucchelli et al., 2011). Pautadado nessa classificação, Santamaria e colaboradores propuseram uma tomada de decisão onde diferentes protocolos restauradores associados a diferentes procedimentos para recobrimento radicular são propostos de acordo com as características clínicas dos DC (Santamaria et al., 2021).

Evidências suportam a eficácia de diversos procedimentos plásticos periodontais para o recobrimento radicular de recessões gengivais associadas a uma superfície radicular íntegra. A literatura aponta que a associação entre enxerto conjuntivo subepitelial e técnica de retalho avançado coronariamente é o padrão ouro para tratamento de recessões gengivais, levando-se em consideração a probabilidade de recobrimento radicular completo e a estabilidade em longo prazo (Chambrone et al., 2019; Pini-Prato et al., 2018). Contudo, poucos ensaios clínicos

randomizados avaliaram opções terapêuticas cirúrgico-restauradoras para o tratamento de DC.

Após inúmeros estudos desenvolvidos por nosso grupo (Santamaria et al., 2007, 2008, 2009a, 2016, 2018; Silveira et al., 2017), uma nova abordagem mostrou desempenho muito satisfatório para tratamento desta condição. Tal abordagem consiste na confecção de uma restauração parcial da LCNC em resina composta em uma sessão clínica distinta daquela destinada à cirurgia plástica periodontal para recobrimento radicular. Desta forma, a restauração parcial é realizada previamente ao procedimento cirúrgico, sendo confeccionada apenas a reconstrução da coroa anatômica do dente e de 1mm da superfície radicular. A JCE estimada, a qual é determinada por meio do método descrito por Zucchelli et al. (2006), é utilizada como ponto de referência para a determinação da localização da margem apical da restauração - a qual localizar-se-á 1mm apical a mesma. Os resultados mostraram-se favoráveis no grupo teste (CAF+CTG+RP), que recebeu associação de enxerto de tecido conjuntivo à técnica de CAF e restauração parcial em resina composta da LCNC, nas análises estéticas e redução da hipersensibilidade dentinária. Ademais, a presença da restauração parcial em resina composta não prejudica o recobrimento alcançado por meio do CTG (Silveira et al., 2017; Santamaria et al., 2018).

Embora a utilização do enxerto de tecido conjuntivo subepitelial apresente bons resultados para o tratamento de DCs (parcial ou totalmente restaurados), o seu uso está associado a maior dor e morbidade pós-operatórias, bem como a um tempo operatório acrescido em consequência de um segundo sítio cirúrgico (Tonetti et al., 2018). Com o intuito de superar os inconvenientes anteriormente citados, a associação de um substituto xenógeno, uma matriz colágena de origem suína (MC), foi avaliada como uma opção ao uso do enxerto autógeno (Mathias-Santamaria et al., 2021).

Matrizes de colágeno, como a Mucograft® (Geistlich Pharma AG, Wolhusen, Suíça) têm sido cada vez mais utilizadas como alternativa aos enxertos autógenos. Trata-se de uma matriz tridimensional formada por colágeno suíno tipos I e III desenvolvida para promover ganho de tecido queratinizado. Foi demonstrado que, assim como ocorre nos casos de RGs com a superfície radicular íntegra, sua associação com CAF gera um maior ganho em altura e espessura de tecido

queratinizado (Jepsen et al., 2013; Moreira et al., 2016; Mathias-Santamaria et al., 2021).

Evidências avaliando a longo prazo a manutenção do ganho de tecido queratinizado, bem como da taxa de recobrimento radicular obtidos por meio de matrizes colágenas ainda são escassas na literatura (McGuire, Scheyer, 2016). Além disso, não existem estudos avaliando o desempenho a longo prazo desses biomateriais para o tratamento de DCs restaurados. Portanto, o objetivo do estudo foi avaliar os resultados de longo prazo (5 anos) da utilização do retalho posicionado coronariamente associado ou não ao enxerto de matriz colágena suína (Mucograft®) para o tratamento de recessões gengivais associadas a lesões cervicais não-cariosas parcialmente restauradas com resina composta.

2 REVISÃO DE LITERATURA

A presente revisão de literatura tem como principal objetivo abordar os tratamentos demonstrados pela academia para a correção de DCs.

A forte relação entre LCNC e RG pode surgir justamente pelo caráter comum de seus fatores etiológicos. A escovação traumática, por exemplo, que é o fator etiológico primário das RGs, também causa um processo de abrasão, permitindo o desenvolvimento das LCNC. Desta forma, pode-se assumir que a falta de recobrimento na região cervical dos dentes, ou seja, o surgimento de RGs, pode favorecer as LCNC (Santamaria et al., 2007; Toffenetti et al., 1998).

No ano de 1999, Thanik e Bissada realizaram a primeira descrição de uma abordagem multidisciplinar relatando o uso de enxerto de tecido conjuntivo para recobrimento radicular em dentes com lesão cervical restaurados. Sua conclusão foi que o material restaurador não influenciava no êxito do recobrimento radicular. Embora seja uma informação relevante à ciência, este estudo clínico nunca foi publicado. Desde então, muitos estudos começaram a ser desenvolvidos em busca de um protocolo clínico ideal para o tratamento desta condição. Inicialmente, para o tratamento de DCs era realizado somente uma abordagem cirúrgica, que no caso da presença de LCNC no elemento dental, era menos provável de se obter um recobrimento radicular completo (Santamaria et al., 2009; Rasperini et al., 2018) e ainda maior chance de recorrência (Pini-Prato et al., 2018).

Para facilitar o estabelecimento de um protocolo clínico compatível a uma terapêutica adequada, Pini-Prato et al. (2010) criaram uma classificação para os DCs. Esta classificação utilizava a presença ou ausência da JCE (utilizou-se “A” para denominar os casos cuja JCE é visível e “B” àquelas onde houve perda da JCE) e o estado da superfície radicular íntegra ou com desgaste superficial (associando uma subclasse “+” ou “-“ na devida ordem).

Assim, a organização desta classificação se dá em 4 grupos: A- (RG com JCE visível e superfície radicular intacta, podendo observar degrau de até 0,5 mm); A+ (RG com desgaste de superfície e JCE visível e presença de degrau > de 0,5 mm); B- (RG associada com a perda da JCE e desgaste com degrau < de 0,5 mm); e B+

(RG associada com a perda da JCE com desgaste de superfície - degrau > de 0,5 mm).

Ainda que esta classificação (Pini-Prato et al., 2010) ofereça excelente suporte na tomada de decisão do profissional, não é suficiente para contemplar todos os casos de DCs. Desta maneira, Santamaria et al. (2021) apresentaram uma subclassificação que incluiu condições topográficas distintas às discriminadas por Pini-Prato et al. (2010). Observou-se que em alguns casos, a LCNC dispunha de uma superfície com degrau muito profundo, formando lesões em “V” e que, nestes casos, demandariam um tratamento diferente dos já propostos na literatura. Logo, a fusão destas classificações (Santamaria et al., 2021) se apresenta da seguinte maneira: A+V (defeito A+ em forma de V) e B+V (defeito B+ em forma de V com perda da JCE). Com a compreensão de todas as possibilidades de condições clínicas avaliadas, o plano de tratamento se torna facilitado e dá espaço a diferentes tomadas de decisões pelo cirurgião-dentista.

Apesar da literatura mostrar muitas abordagens cirúrgicas para correção de recessões gengivais, ainda se carece de alternativas para o tratamento onde há DC. Com a necessidade de tratar tanto a LCNC e a RG concomitantemente, surgiu uma abordagem cirúrgico-restauradora, onde os profissionais lançaram mão de um processo restaurador para reparar a LCNC, associada ao reposicionamento cirúrgico da margem gengival (Santamaria et al., 2007).

O retalho posicionado coronariamente (CAF) associado à restauração de ionômero de vidro modificado por resina foi a primeira abordagem a ser investigada (Lucchesi et al., 2007; Santamaria et al., 2007; Santamaria et al., 2008). Santamaria et al. (2007) publicaram um relato contendo três casos em que se observou que a presença da restauração não interfere na porcentagem de recobrimento radicular e não prejudica a saúde do tecido periodontal (Santamaria et al., 2013b). A adoção do cimento de ionômero de vidro modificado por resina pelos pesquisadores foi justificada através de sua biocompatibilidade associada a saúde gengival relatada em seu uso subgengival (Scherer, Dragoo, 1995; Dragoo, 1997). Além disso, o grupo que recebeu o procedimento cirúrgico-restaurador apresentou uma maior redução da hipersensibilidade dentinária quando comparado ao grupo que recebeu somente a cirurgia à retalho pois, nesse último caso, a porção coronal do defeito não foi recoberta por tecido mole.

Posteriormente, a série de sucessos obtidos com este protocolo de tratamento, ainda que tenha mostrado algumas limitações de caráter estético (Santamaria et al., 2009b), motivou o grupo a procurar uma terapêutica que contemplasse ainda mais casos. O enxerto de tecido conjuntivo (CTG) foi testado em combinação com outros materiais restauradores, como o ionômero de vidro modificado por resina e a resina composta nanoparticulada, e resultados similares foram alcançados (Santamaria et al., 2009a, 2013b, 2016; Cairo et al., 2020).

Santamaria et al. (2009a) realizaram um novo ensaio clínico randomizado com a finalidade de observar o comportamento de um protocolo multidisciplinar para o tratamento de DC, cujo consistia em utilizar apenas CTG, se opondo a estudos anteriores que admitiram a técnica de CAF (Lucchesi et al., 2007; Santamaria et al., 2008). Neste trabalho foram selecionados 40 pacientes com DC, os quais receberam aleatoriamente apenas o recobrimento radicular (CTG) ou restauração de ionômero de vidro modificado por resina associada à técnica CTG (CTG+R). No acompanhamento de 6 meses, os pesquisadores observaram um recobrimento da LC de 70,7 ± 9,8% para o CTG + R e de 74,8 ± 8,6 % para o grupo CTG, não sendo identificada diferença estatisticamente significante entre os grupos. A performance do CTG para recobrimento da DC foi superior à obtida no trabalho anterior, onde foi adotada somente a técnica cirúrgica de CAF (Santamaria et al., 2008). Ainda que mostrando um resultado superior, esta técnica não foi capaz de oferecer um recobrimento radicular completo, ou seja, recobrir toda a extensão ápico-coronária do DC. A conclusão foi que esta abordagem também era uma alternativa viável para o tratamento de DCs.

A despeito da resina composta ter passado por avaliação em um estudo realizado por Lucchesi et al. em 2007, o material ainda não havia sido associado a técnica de CTG, que atualmente é o tratamento considerado padrão ouro para RG. Ademais, somente acompanhamentos a curto prazo foram realizados. Desta forma, Santamaria et al. (2016) conduziram um estudo para avaliar a associação de resina composta a técnica de CTG para tratamento de DCs. Neste trabalho, 36 pacientes que apresentavam DCs foram selecionados e alocados aleatoriamente em dois grupos. Estes grupos eram discriminados conforme o tratamento, onde o controle recebeu a técnica de odontoplastia da borda apical da LCNC e o teste recebeu restauração total da LCNC em resina composta nanoparticulada (RC), ambos

associados ao recobrimento radicular através da técnica de enxerto conjuntivo (CTG + RC). Foi realizado acompanhamento após 1 ano, onde ambos os grupos mostraram porcentagem semelhante, sem diferença estatisticamente significante, de recobrimento do DC; respectivamente 82,1 ± 16,1% (CTG) e 73,8 ± 19,2% (CTG+RC). Contudo, o grupo que recebeu a restauração obteve melhor resultado com relação a hipersensibilidade dentinária, consoante a estudos predecessores. Desta forma, os autores inferiram que esta abordagem poderia ser uma alternativa melhor quando comparada às que utilizavam cimento de ionômero de vidro modificado por resina, porque mostraram maior estabilidade de cor e resultados semelhantes com relação a redução da hipersensibilidade dentinária, recobrimento do DC e saúde periodontal.

A partir desta série de estudos, pode-se afirmar que uma abordagem multidisciplinar é uma alternativa factível para os tratamentos de DCs, podendo utilizar-se tanto da técnica de CAF como a associação de CAF ao CTG para a resolução da RG. Além disso, tanto o cimento de ionômero de vidro modificado por resina quanto a resina composta se mostraram bem tolerados pelo tecido gengival – podendo ser empregados na etapa restauradora do tratamento (Lucchesi et al., 2007; Santamaria et al., 2008, 2009a).

Embora o tratamento padrão ouro para os DCs já houvesse sido estabelecido, algumas limitações desta técnica acabaram por fazer pesquisadores buscarem um tratamento alternativo para esta condição. Desta forma, a matriz colágena xenógena começou a ser explorada como possível substituto de CTG. Este biomaterial apresentou algumas vantagens como ausência de morbidade na área doadora de enxerto (Sanz et al., 2009; Herford et al., 2010; McGuire, Scheyer, 2010) e menos tempo de manejo clínico (Cardaropoli et al., 2012; Lorenzo et al., 2012).

Jepsen et al. (2013) realizaram um estudo multicêntrico com a finalidade de avaliar o uso de matriz colágena xenógena (MC) para o tratamento de recessões gengivais. Como tratava-se de um ensaio de boca dividida, foram selecionados 45 pacientes (90 recessões classes I ou II de Miller), onde receberiam CAF associado a matriz colágena xenógena (CAF+MC) em um hemiarco e apenas CAF em outro. Após seis meses, foi observado ganho expressivo em espessura e altura de tecido queratinizado no grupo que recebeu a matriz xenógena quando comparado ao grupo

que recebeu apenas a técnica de CAF, embora o com relação ao recobrimento radicular, não foi constatado diferença estatisticamente significante.

Isto posto, Mathias-Santamaria et al. (2021) conduziram um trabalho científico centrado na avaliação dos procedimentos de recobrimento radicular e o protocolo restaurador em DCs tratados através de CAF com ou sem associação de matriz colágena xenógena (Mucograft®). Foram selecionados 62 pacientes com DCs, sendo RG RT1 (Cairo et al., 2011) associada a LCNCs, que posteriormente foram alocados aleatoriamente em dois grupos: controle (CAF) ou teste (CAF+MC); ambos receberam restauração parcial em resina composta. Após um ano, observou-se maior ganho em espessura e altura de tecido queratinizado no grupo teste. Além de ambos os tratamentos mostraram baixo desconforto pós-operatório e melhora nos resultados estéticos.

3 PROPOSIÇÃO

Avaliar os resultados de longo prazo (5 anos) da utilização do retalho posicionado coronariamente associado ou não ao enxerto de matriz colágena suína (Mucograft®) para o tratamento de recessões gengivais associadas a lesões cervicais não-cariosas parcialmente restauradas com resina composta.

4 MATERIAL E MÉTODOS

Esse estudo é um acompanhamento longitudinal de um estudo prévio (Mathias-Santamaria et al., 2021; Silveira et al., 2019), cuja metodologia está de acordo com as diretrizes do CONSORT- STATEMENT de 2010 (Moher et al., 2012).

4.1 Delineamento do Estudo

Essa investigação é o acompanhamento longitudinal (5 anos) de um estudo clínico controlado randomizado de superioridade, paralelo e cego (Mathias-Santamaria et al., 2021; Silveira et al., 2019).

4.1.1 População do Estudo

A população inicialmente recrutada para esse estudo foi composta de 62 pacientes portadores de recessões gengivais unitárias RT1 (Cairo et al., 2011) associadas à LCNC B+ (Pini-Prato et al., 2010) em caninos e primeiros pré-molares superiores e inferiores. Esses pacientes tratados em estudo prévio (Silveira et al., 2019), realizado na Clínica de Periodontia do Instituto de Ciência e Tecnologia de São José dos Campos (Universidade Estadual Paulista – Unesp) no ano de 2016.

4.1.2 Tamanho da Amostra

Para o presente estudo, foi considerado o cálculo amostral realizado para o estudo anteriormente citado (Silveira et al., 2019). Portanto, foi considerado uma população de 62 pacientes que obedeceram aos critérios de inclusão e não-inclusão

pré-estabelecidos. Para o cálculo da amostra, os autores consideraram uma diferença de 0,8 mm entre os grupos (clinicamente relevante) para a variável primária de recobrimento radicular após 6 meses, *power* de 80%, alfa = 0,05 e um desvio padrão esperado de 0,8mm. Dessa forma, uma amostra de 28 indivíduos por grupo seria necessária para atingir obter um poder de 80% usando o teste de variância bicaudal como análise. Por conseguinte, assim como o estudo inicial, o presente estudo teve um poder maior que 80% para detectar uma diferença de 0,8 mm na redução da RG entre os grupos. O presente estudo trata-se de um acompanhamento longitudinal do estudo anterior (Silveira et al., 2019), do qual foram avaliados um total de 40 pacientes.

4.1.3 Critérios de inclusão

a) pacientes com periodonto saudáveis que apresentem índices de placa (Ainamo, Bay, 1975) e sangramento à sondagem (Mühlemann, Son, 1971) <20%, entre 20 e 70 anos e de ambos os sexos;
b) pacientes portadores de RG RT1 (Cairo et al., 2011) em caninos ou pré-molares superiores e inferiores, com vitalidade pulpar e presença de lesões cervicais não-cariosas B+ (Pini-Prato et al., 2010);
c) no dente incluído no estudo e nos elementos adjacentes as seguintes características devem ser observadas: profundidade de sondagem menor do que 3 mm; ausência de sangramento à sondagem (saúde periodontal) e ausência de perda de inserção nas áreas proximais e palatina;
d) assinatura do Termo de Consentimento Livre e Esclarecido para a participação na pesquisa após a explicação dos riscos e benefícios por indivíduo não envolvido no presente estudo (Conselho Nacional de Saúde – Resolução 466/2012 e Código de Ética Odontológica CFO-42/2003).

4.1.4 Critérios de não inclusão

a) pacientes com problemas sistêmicos (alterações cardiovasculares, discrasias sanguíneas, imunodeficiência, diabetes entre outras), que contraindiquem o procedimento cirúrgico;
b) pacientes que fazem uso de medicação que sabidamente interferem na cicatrização ou que contraindiquem o procedimento cirúrgico, como drogas relacionadas ao crescimento gengival: fenitoína, ciclosporina A, bloqueadores de canais de cálcio e drogas imunossupressoras;
c) alergia conhecida à derivados suínos;
d) pacientes gestantes ou fumantes;
e) ter feito cirurgia periodontal na área de interesse do presente estudo;
f) terapia ortodôntica em andamento;
g) LCNC previamente restaurada.

4.1.5 Aspectos éticos

O presente estudo é um acompanhamento prospectivo de longo prazo e foi conduzido de acordo com o estabelecido pela Resolução 466/2012 - Conselho Nacional de Saúde e pelo Código de Ética Odontológica CFO-42/2003 para experimentos em humanos. O estudo inicial, no qual foram realizadas as intervenções cirúrgicas, foi aprovado pelo Comitê de ética local (Parecer CEP nº1.918.260) e registrado no *ClinicalTrials.gov* (NCT03341598). Além disso, os pacientes foram esclarecidos quanto às características da RG e LCNC, e dos riscos e benefícios da terapia instituída pelo pesquisador. Apenas os pacientes que concordaram com as condições pré-estabelecidas do estudo, confirmando a aceitação em consentimento formal, foram incluídos no mesmo.

4.2 Terapia inicial

Todos os pacientes foram instruídos sobre as causas e consequências da RG associada à LCNC, bem como sobre técnicas de prevenção. Os fatores relacionados com a formação da RG como escovação traumática e inflamação causada pelo biofilme foram controlados através de instrução da técnica de escovação padronizada para evitar a influência de métodos de higiene capazes de promover trauma nos tecidos moles. Os fatores relacionados com a formação da LCNC como sobre carga oclusal, contatos prematuros, dieta ácida e escovação traumática também foram controlados. Os pacientes que necessitaram receberam placas interoclusais miorrelaxantes para diminuir hábitos parafuncionais, ajustes oclusais seletivos em dentes que apresentaram contatos prematuros em relação cêntrica, em balanceio e protrusão. Os indivíduos também foram instruídos a evitar dieta ácida e, aqueles que apresentavam distúrbios alimentares, foram encaminhados para profissional competente da área.

Os fatores de retenção de biofilme (cavidades de cárie, excesso de restaurações e cálculo supragengival) foram removidos nas visitas iniciais.

4.2.1 Randomização, ocultamento da alocação e cegamento

A randomização do estudo inicial foi realizada da seguinte forma: uma pessoa externa ao projeto gerou uma sequência aleatória em computador para alocar os pacientes em cada grupo. Essa sequência foi colocada em envelopes pardos/opacos selados. Dentro de cada envelope havia o número do paciente e o tratamento, o qual foi revelado somente antes do procedimento cirúrgico (na sequência de recrutamento). Essa medida de colocar em um envelope opaco o tratamento que cada paciente iria receber tinha como objetivo ocultar a sequência de randomização das pessoas responsáveis pelo recrutamento dos pacientes, do pesquisador responsável pelo tratamento e do pesquisador responsável pelas aferições dos parâmetros clínicos.

Além do ocultamento da randomização, os pacientes e o pesquisador responsável pelas medidas não sabiam qual tratamento cada indivíduo recebera, caracterizando o cegamento do estudo. As medidas de randomização e ocultamento da randomização estão de acordo com as normas do CONSORT 2010 (Moher et al., 2012) e foram respeitadas na realização do acompanhamento prospectivo de 5 anos.

4.2.2 Tratamento

a) Grupo Teste (CAF+MC, n=31): restauração parcial em resina composta (RP) e cirurgia para recobrimento radicular pela técnica de retalho posicionado coronariamente (Sanctis, Zucchelli, 2007) associada a matriz colágena suína (Mucograft®);
b) Grupo Controle (CAF, n=31): restauração parcial em resina composta (RP) e cirurgia para recobrimento radicular pela técnica de retalho posicionado coronariamente (Sanctis, Zucchelli, 2007).

4.2.3 Procedimento restaurador e cirúrgico

O tratamento cirúrgico foi realizado em 2016 por um único operador (MPS), o qual recebeu os envelopes opacos contendo os tratamentos que cada paciente iria receber somente no momento do procedimento cirúrgico, conforme a sequência gerada na randomização.

A seguinte sequência de procedimentos foi obedecida:

Na primeira sessão foi confeccionada a restauração parcial em resina composta (Figura 1). Após anestesia local, o isolamento absoluto foi adaptado com lençol de borracha (Madeitex® - São José dos Campos – SP), um arco metálico para isolamento e grampo (Hu-Friedy® - Chicago, IL – EUA) com número correspondente ao dente em questão, todos previamente autoclavados. Feito o isolamento,

respeitou-se o caráter parcial da restauração da LCNC, de tal forma que o limite apical na mesma foi estipulado à 1mm apicalmente à posição da JCE – cuja foi determinada pelo método descrito previamente por Zucchelli et al. (2006). Dessa forma, somente a parte da coroa anatômica do dente era restaurada e a raiz permanecia sem a restauração para posterior aplainamento e sutura do retalho.

Figura 1 – Sequência restauradora realizada em ambos os grupos

Legenda: a) recessão gengival associada à lesão cervical não-cariosa (lesão combinada; b) vista lateral da lesão combinada; c e d) realização do bisel na borda incisal da lesão; e) ataque ácido; f) finalização da restauração onde o limite apical da restauração localiza-se na altura da junção cemento-esmalte previamente perdida; g) vista lateral do perfil de emergência; h) remoção do isolamento absoluto e pode-se notar que a restauração parcial não dá o aspecto de dente alongado; i) 6 meses após o procedimento cirúrgico, o tecido se encontra saudável e com uma boa estética final.
Fonte: Santamaria et al., 2018.

A Figura 1 mostra os passos realizados na confecção da restauração parcial. Para tal, foi feito um bisel na borda incisal do defeito para que o contorno ficasse mais harmônico e o perfil de emergência mais adequado a restauração. Em seguida, a superfície recebeu ataque ácido com ácido fosfórico 37% (3M® - ST. Paul - EUA), com exposição de 15 segundos somente no local onde haveria contato com o

material restaurador. Após o condicionamento ácido, lavou-se a superfície a ser restaurada durante 30 segundos com jato de água e ar; sem que houvesse desidratação da região. Finalmente, foi feita aplicação do adesivo e a restauração foi confeccionada com resina composta Filtek Z350 (3M® - ST. Paul - EUA) da cor específica do elemento dental de acordo com as especificações do fabricante. As restaurações foram feitas de tal forma a não existir excessos e a gerar um perfil de emergência adequado. Para a etapa de polimento e acabamento o isolamento era retirado. O polimento final foi realizado 24 horas depois da finalização da restauração.

Em uma próxima sessão foi realizado o procedimento cirúrgico. Para tal, os pacientes receberam medicação pré-operatória com dexametesona 4mg (Decadron®, Ache Laboratórios Farmacêuticos S.A. – Guarulhos – SP) uma hora antes da cirurgia. Previamente à intervenção cirúrgica, foi realizada a antissepsia do paciente. Foi aplicada solução de PVPI 10% em gaze estéril para a desinfecção da região perioral e para desinfecção intraoral foi solicitado ao paciente que bochechasse 10mL de Digluconato de Clorexidina 0,12% (Periogard®, Colgate Palmolive Ltda – Osasco – SP) durante 1 minuto. Após os procedimentos pré-operatórios, o paciente recebeu anestesia local injetável com Mepivacaina 2% com adrenalina 1:100.000 (Mepivacaina®, DFL – Rio de Janeiro – RJ) através de técnica infiltrativa.

Já sob efeito da anestesia, utilizando uma lâmina 15c (Surgi Blade® - Miami, FL – USA) montada em cabo de bisturi n°3 foram feitas duas incisões horizontais que partem 1mm apicalmente à borda incisal da LCNC nas bases das papilas mesial e distal do dente, em direção aos dentes adjacentes, de forma a não tocar nos dentes vizinhos. A partir do final das incisões nas bases das papilas, duas incisões relaxantes partem verticalmente oblíquas em direção apical; ultrapassando a linha mucogengival para que o retalho possa ter mobilidade para o tracionamento coronário e garantir aspecto trapezoidal. Em seguida, uma incisão sulcular foi feita para que as duas incisões horizontais nas papilas possam ser unidas. O retalho então era deslocado com espessura total até a altura da crista óssea, a partir de uma espessura parcial. Foi executada desepitelização das papilas para que o tecido conjuntivo ficasse exposto. A região apical da LCNC recebeu odontoplastia para que a sua porção radicular fosse aplainada com pontas diamantadas e curetas. Este

passo tem a finalidade de deixar a raiz regular para receber os enxertos e/ou retalho. Nesse momento, no grupo teste (CAF+MC), um enxerto de matriz colágena de origem suína foi adaptado de acordo com as instruções do fabricante (Mucograft® - Geistlich Pharma AG, Wolhusen, Suíça). O enxerto foi redimensionado para cobrir a superfície radicular e o osso circunjacente (Figura 2). Já no grupo controle (CAF), nesta fase, o retalho já era posicionado coronariamente em relação à posição inicial sem colocação de enxerto. Por fim foi realizado uma sutura suspensória para tração coronal do retalho e suturas simples nas incisões relaxantes nos dois grupos. Para suturas, foi utilizado fio Vicryl® 6.0 (Ethicon Johnsons do Brasil SA, São José dos Campos).

Figura 2 – Sequência cirúrgica realizada no grupo teste (n=31)

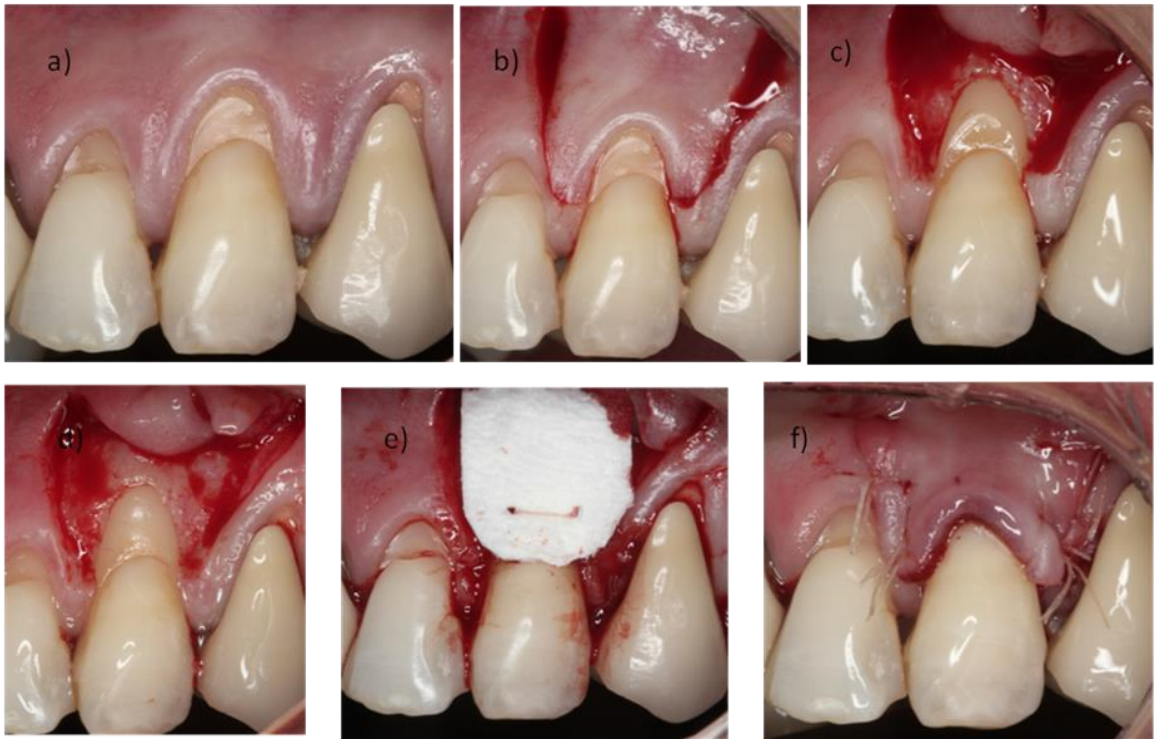

Legenda a) lesão combinada já com a restauração parcial (pré-operatório); b) realização da incisão em formato trapezoidal; c) após o rebatimento do retalho com a exposição da superfície radicular d) vista frontal da raiz aplainada; f) adaptação da matriz colágena na superfície da lesão combinada; g) sutura do retalho em posição.
Fonte: Santamaria et al., 2018.

Após o procedimento cirúrgico, os pacientes receberam as seguintes recomendações pós-operatórias:

a) tomar Dipirona Sódica 500mg a cada 8h, em caso de dor;
b) não ingerir bebidas alcoólicas;
c) evitar mexer na ferida cirúrgica;
d) não escovar ou passar fio dental na região durante 14 dias;
e) ingerir somente alimentos frios ou gelados (sorvete, iogurte, sucos e gelatina) nas primeiras 24 horas;
f) fazer bochecho com solução de Digluconato de Clorexidina 0,12% por 1 minuto, a cada 12 horas no período de 14 dias.

4.3 Avaliações clínicas

As medidas dos parâmetros clínicos dos pacientes após 5 anos das intervenções cirúrgicas foram realizadas por um único pesquisador (BVS), que estava cego quanto a intervenção realizada e calibrado para a execução do presente estudo. Para a sua calibração, o examinador mediu duas vezes os parâmetros de PS e RGR de dez pacientes, em um prazo de 24 horas. A reprodutibilidade intraexaminador das medidas de profundidade de sondagem (PS) foi verificada por meio do teste Kappa e o teste de correlação intraclasse foi calculado para as medidas de recessão gengival relativa (RGR).

As seguintes medidas clínicas foram realizadas:

a) índice de placa (IP): avaliação de presença e ausência de placa num padrão dicotômico (Ainamo, Bay, 1975);
   - 0 – ausência de placa visível;
   - 1 – presença de placa visível.
b) sangramento à sondagem (SS): avaliação da presença e ausência de sangramento gengival num padrão dicotômico na boca toda e no dente incluído no estudo (Mühlemann, Son, 1971);
   - 0 – ausência de sangramento;
   - 1 – presença de sangramento.
c) recessão gengival relativa (RGR): Distância em milímetros da margem gengival livre a um ponto de referência fixo (borda do *stent*) no meio da face vestibular dos dentes incluídos no estudo;
d) profundidade de sondagem (PS): distância em milímetros entre a MG e a base do sulco gengival na porção central da face vestibular;
e) nível de inserção clínico (NIC): somatória entre RGR e PS;
f) altura de tecido queratinizado (ATQ): distância vertical em milímetros medida a partir da MG no centro da face vestibular do dente incluído no estudo até a linha mucogengival;

g) espessura de tecido queratinizado (ETQ): espessura do tecido queratinizado medida na face vestibular do dente incluído no estudo no ponto médio entre a linha mucogengival e a margem gengival;

h) largura do DC (LDC): distância em milímetros da margem mesial até a margem distal da LCNC;

i) altura do DC (ADC): distância em milímetros entre a borda incisal e a borda apical da LCNC;

i) altura das papilas (AP): distância em milímetros entre as bases das papilas (coincidente com o nível da JCE) mesial e distal, adjacente ao defeito, até as pontas;

j) largura das papilas (LP): distância em milímetros entre a borda mesial e distal de cada papila adjacente ao defeito, na altura da JCE;

k) recobrimento radicular completo (CRC): avaliação da presença ou ausência de recobrimento radicular completo (raiz completamente recoberta por tecido gengival, sem apresentar exposição radicular no meio oral);

l) redução da recessão (RedRec): profundidade final da RG em milímetros menos a posição inicial da MG em milímetros;

m) porcentagem de recobrimento radicular (%RC): cálculo da porcentagem de recobrimento radicular obtido em relação ao recobrimento radicular completo (CRC=100%).

As medidas referentes aos parâmetros clínicos foram feitas da seguinte forma: PS, AP e LP foram analisadas com sonda periodontal padronizada 15mm – University North Carolina – UNC® (Hu-Friedy, Jacarepaguá - Rio de Janeiro). A medida de ETQ foi realizada com espaçador nº30 e cursor endodôntico (Dentsply Maillefer® Instruments S.A. - Balagues - Suíça) e quantificada por um paquímetro digital com precisão centesimal (Mitutoyo – Brasil). As medidas de RGR, LDC, ADC e ATQ foram obtidas com compasso de ponta seca e quantificadas por um paquímetro digital com precisão centesimal (Mitutoyo – Brasil).

Figura 3 – Representação esquemática das medidas realizadas.

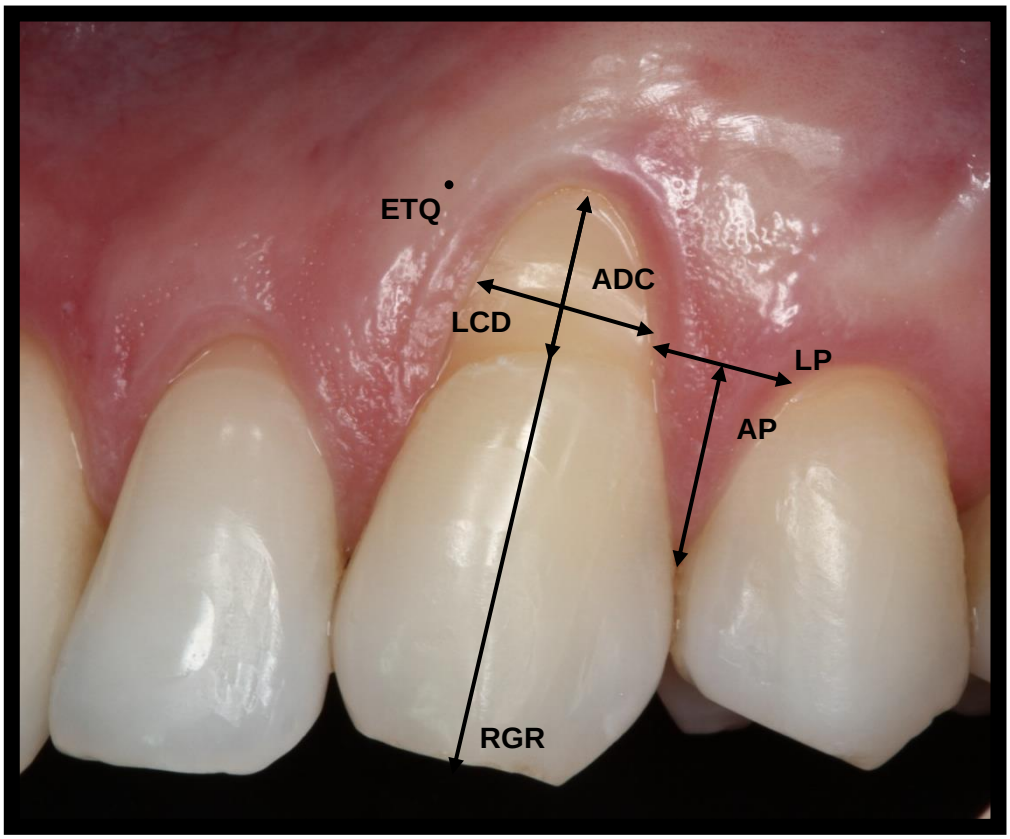

Legenda: (ADC) Altura do Defeito combinado; (AP) Altura da Papila; (ETQ) Espessura de Tecido Queratinizado; (LCD) Largura do Defeito Combinado; (LP) Largura da Papila; (RGR) Recessão Gengival Relativa.
Fonte: Elaborado pelo autor.

4.4 Medidas fotográficas

Todos os dentes incluídos no estudo foram fotografados previamente ao procedimento cirúrgico e 1 ano após. No presente estudo, os sítios incluídos foram fotografados aos 5 anos de acompanhamento pós-operatório. Para o acompanhamento fotográfico, foi utilizado o mesmo equipamento e configurações utilizadas nas tomadas fotográficas anteriores (Máquina digital Canon Rebel 7D 20mgp e lente objetiva macro 100, aumento da lente na razão 1:1).

Com as fotografias de 1 ano e 5 anos de acompanhamento dos procedimentos, foi realizada avaliação da estética profissional dos dentes incluídos no estudo. A avaliação estética MRES foi realizada através de uma adaptação do método RES (Santamaria et al., 2014), o qual foi descrito por Cairo et al. (2009). O método MRES utiliza um *score* que avalia os seguintes parâmetros:

a) margem gengival (MG):
- 0 pontos: falha no recobrimento radicular (MG na mesma posição antes do tratamento ou colocada apicalmente à posição inicial),
- 3 pontos: recobrimento total do defeito;

b) contorno da margem gengival (CMG):
- 0 pontos: contorno irregular, sem seguir o padrão arqueado dos dentes vizinhos,
- 1 ponto: contorno gengival normal, seguindo o padrão em arcos dos dentes vizinhos;

c) textura do tecido gengival (TTG):
- 0 pontos: presença de cicatriz na área da incisão ou presença de queloide,
- 1 ponto: ausência de cicatriz na área da incisão ou presença de queloide;

d) alinhamento da junção mucogengival (ALMG):
- 0 pontos: a linha mucogengival não está alinhada com a linha dos dentes vizinhos,
- 1 ponto: a linha mucogengival está alinhada com a linha dos dentes vizinhos;

e) cor do tecido gengival (CG):
- 0 pontos: pontos: a cor do tecido gengival do dente que recebeu o tratamento não é a mesma da cor do tecido dos dentes vizinhos,
- 1 ponto: a cor do tecido gengival do dente que recebeu o tratamento é a mesma da cor do tecido dos dentes vizinhos;

f) restauração (R):
- 0 pontos: quando a restauração se apresenta manchada, escurecida, ou com pigmentação,
- 3 pontos: quando a restauração combina totalmente com o dente em termos de cor e polimento.

Os dentes incluídos no presente estudo receberam a pontuação de cada item analisado. Foram considerados estéticos os dentes que receberam pontuação igual a 10, parcialmente estéticos de 1 a 9 pontos e sem estética nenhuma 0 pontos.

Além disso, foram considerados como 0 ou totalmente sem estética os dentes que apresentaram perda de papila (espaços negros interdentais) após os tratamentos e os dentes que perderam as restaurações. O *score* de cada dente incluído no estudo foi dado por 3 profissionais diferentes, os quais estavam cegos para os tratamentos realizados. Em seguida, foi realizada uma média utilizando os 3 julgamentos e os grupos foram comparados entre si.

4.5 Medidas dos parâmetros centrados no paciente

4.5.1 Hipersensibilidade dentinária

O dente envolvido no estudo recebeu um jato de ar por 2 segundos e os indivíduos foram solicitados atribuir magnitude a dor por meio de uma escala analógica visual (VAS). A HD foi comparada com os valores obtidos no *baseline* e 1 ano pós-operatório.

4.5.2 Estética

Além da sua análise profissional, a estética também foi aferida pelo ponto de vista do paciente envolvido na pesquisa. Com auxílio de um espelho de mão, o paciente visualizou a região que recebeu tratamento e foi solicitado a avaliar sua estética. Através da escala visual, o paciente pode classificar sua condição, onde a extrema esquerda da escala era “muito feio” e a direita “muito bonito”.Os dados obtidos foram comparados com os registros de *baseline* e 1 ano pós-operatório.

Figura 4 – Escala VAS para análise Estética e HD

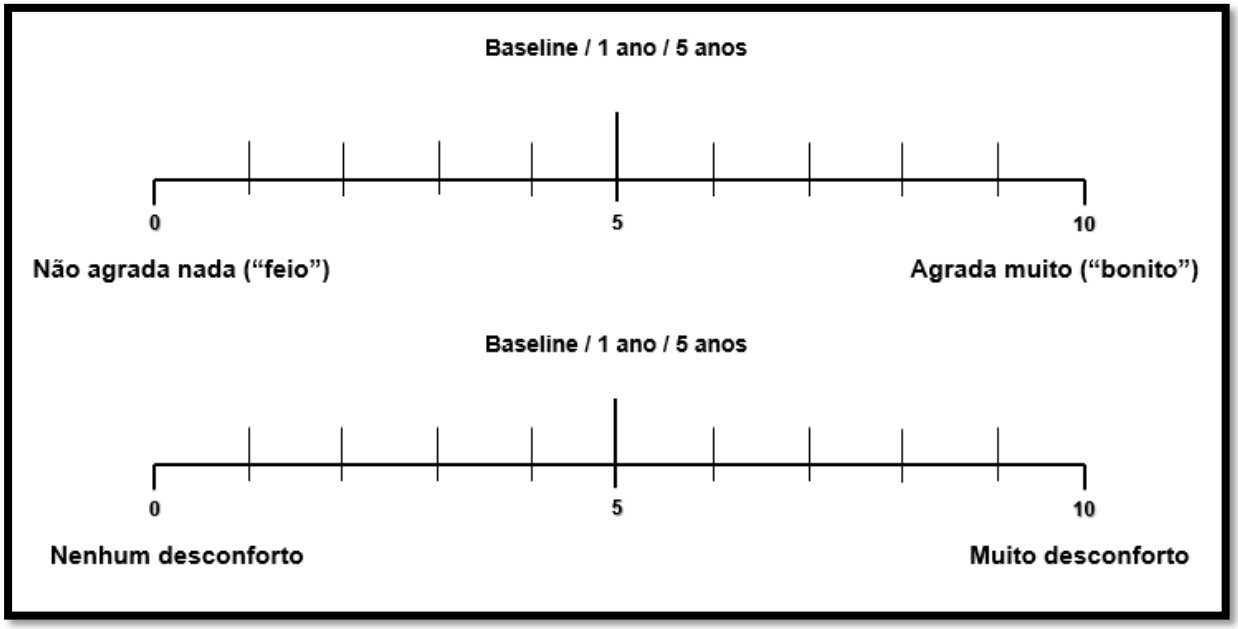

Fonte: Elaborado pelo autor.

4.6 Análise estatística

O coeficiente de correlação intraclasse foi utilizado para medir a reprodutibilidade intraexaminador. O teste Kappa e de correlação intraclasse foram utilizados de acordo com as variáveis avaliadas.

Os dados foram expressos como média e desvio-padrão. A normalidade dos dados será testada por meio do teste Shapiro-Wilk. Caso os parâmetros não apresentem distribuição normal pelo teste Shapiro-Wilk, testes não paramétricos foram utilizados. As comparações foram feitas da seguinte forma: as médias PS, NICR, ATQ, ETQ foram comparados dentro de cada grupo utilizando o teste de variância (ANOVA); a diferença intergrupo na variável PMPOI utilizando Teste de Mann-Whitney *e;* para obtenção de RGR foi utilizado Teste de Mann-Whitney e Teste de Friedman.

Para o parâmetro idade foi utilizado Teste T; para gênero, CA e R Q Quadrado e para dente Teste Exato de Fisher respectivamente. Para avaliar a alteração nos parâmetros clínicos, RedRec e %CDC foi empregue Teste de Wilcoxon e Teste T; e ΔETQ e ΔETQ utilizaram Teste T e Teste T pareado. As médias HD, VAS Estética e Avaliação Estética Profissional (MRES) foram comparadas dentro de cada grupo utilizando o teste de variância (ANOVA).

5 RESULTADO

Após cinco tentativas de contato com os 62 pacientes do estudo original, 40 pacientes (n=40) foram agendados e avaliados. Do montante total, foram incluídos 18 homens e 22 mulheres, com idades entre 24 e 69 anos (50,02±8,64). Destes 40 indivíduos, 7 receberam o procedimento cirúrgico-restaurador em 7 caninos e 33 em pré-molares. Foi observada diferença estatística significante somente com relação ao gênero quando comparados os grupos (Tabela 1).

Figura 5 – Diagrama de fluxo do estudo

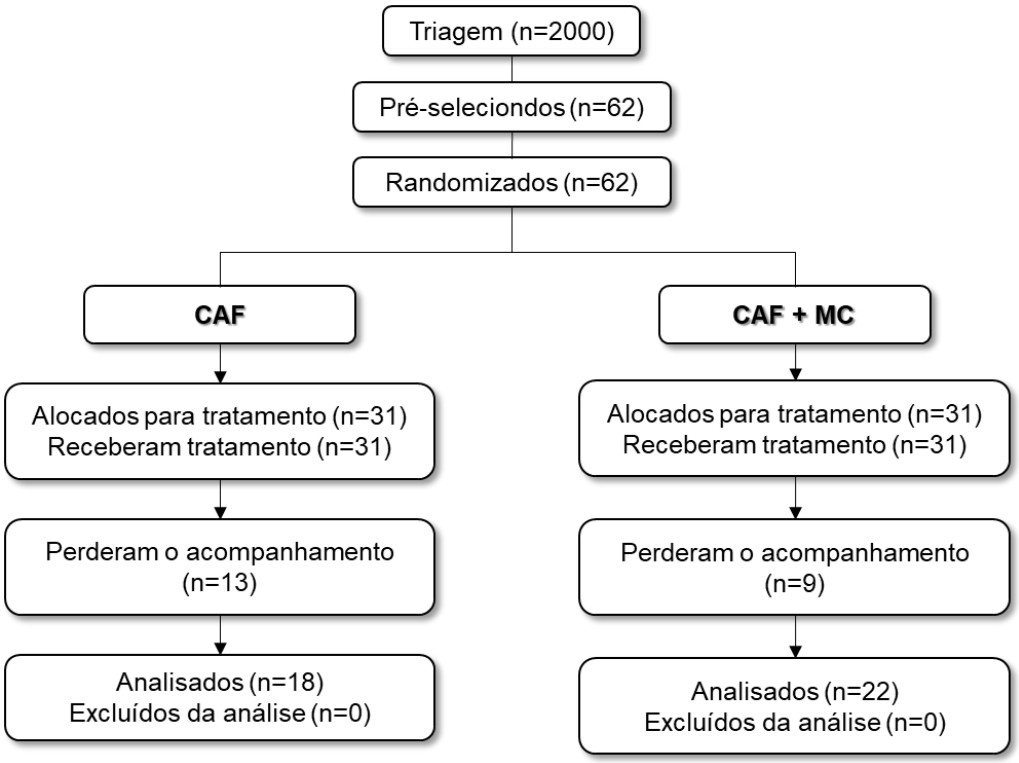

Fonte: Elaborado pelo autor.

Tabela 1 – Características demográficas dos pacientes (n = 40)

	CAF (n = 18)	CAF + MC (n = 22)	p-value
Idade	49,83 ± 7,90	50,22 ± 9,38	0,888*
Gênero	12 homens 6 mulheres	6 homens 16 mulheres	0,035†
Dentes	2 caninos (11,11%) 16 pré-molares (88,89%)	5 caninos (22,73%) 17 pré-molares (77,27%)	0,427#

Legenda: CAF, retalho posicionado coronariamente; CAF + MC, retalho posicionado coronariamente associado a matriz colágena de origem xenógena. Dados de idade reportados em média e desvio padrão. p-value: *Teste T †Qui-quadrado. # Teste Exato de Fischer.
Fonte: Elaborada pelo autor.

Em todos os parâmetros avaliados, os dados foram expressos em média e desvio padrão. Não foi observada relevância estatística intergrupo no período inicial (*baseline*) em nenhum parâmetro (Tabela 2).

5.1 Parâmetros clínicos

5.1.1 RGR

A Recessão Gengival Relativa (RGR) mostrou diferença estatística somente quando comparado *baseline* aos outros dois períodos pós-operatórios em ambos os grupos ($p<0,05$), revelando que houve recobrimento do defeito combinado e que se manteve estável até o presente momento. Com relação à análise intergrupos, não foi observada disparidade estatística em nenhum dos tempos.

5.1.2 PS

A Profundidade de Sondagem preservou seus resultados entre *baseline* e seus dois tempos pós-operatórios. Com valores entre 0,46 a 1,88 (CAF) e 0,36 a 1,69 (CAF+MC) nos três tempos, não houve diferença estatisticamente relevante nas análises intragrupo e intergrupo.

5.1.3 NICR

Um ganho de nível clínico de inserção foi apresentado em ambos os grupos. Na análise intragrupo, foi detectada diferença estatística significante entre baseline e os outros tempos pós-operatórios (1 ano e 5 anos). Com relação à avaliação intergrupo, não foi encontrada diferença estatisticamente significante.

5.1.4 ATQ e ETQ

No grupo CAF não foi observada diferença estatisticamente relevante em nenhum dos tempos analisados com relação à altura e espessura de tecido queratinizado.

Em contrapartida, o grupo CAF+MC mostrou diferença estatisticamente relevante em altura e espessura de tecido queratinizado nos dois tempos pós-operatórios quando comparados a *baseline*. Na análise intergrupo observa-se

diferença com significância estatística favorecendo o grupo com o biomaterial somente no acompanhamento de 1 ano (1,77 ± 0,63), tal diferença não se manteve aos 5 anos (1,57 ± 0,43).

5.1.5 PMPOI

Este parâmetro, avaliado somente no pós-operatório imediato, mostra estabilidade em seus resultados ($p<0,05$), ou seja, a posição da margem gengival de todos os pacientes estava em condições/posições semelhantes após o procedimento cirúrgico dentro de suas variabilidades anatômicas.

Tabela 2 – Parâmetros clínicos em Baseline, 1 e 5 anos

	CAF (n = 18)			CAF + MC (n = 22)		
	Baseline	**1 ano**	**5 anos**	**Baseline**	**1 ano**	**5 anos**
RGR‡*	10,84 ± 1,15 Aa	9,09 ± 2,37 Ba	9,04 ± 0,99 Ba	11,33 ± 1,87 Aa	9,21 ± 1,54 Ba	9,30 ± 1,51 Ba
PS†	1,52 ± 0,49 Aa	1,55 ± 0,46 Aa	1,88 ± 0,47 Aa	1,57± 0,43 Aa	1,69 ± 0,36 Aa	1,61± 0,50 Aa
NICR†	12,34 ± 1,18 Aa	10,51± 1,10 Ba	10,93 ± 1,20 Ba	12,90 ± 1,73 Aa	10,90 ± 1,44 Ba	10,91 ±1,65 Ba
ETQ†	0,95 ± 0,69 Aa	1,14± 0,58 Aa	1,29 ± 0,25 Aa	1,12 ± 0,63 Aa	1,77 ± 0,63 Bb	1,57 ± 0,43 Ba
ATQ†	1,82± 1,16 Aa	2,38 ± 1,28 Aa	2,35 ± 0,78 Aa	2,38 ± 1,62 Aa	3,34 ± 1,28 Bb	3,10 ± 1,1 Ba
PMPOI‡	7,58 ± 1,91 a	---	---	8,02 ± 1,3 a	---	---

Legenda: CAF, retalho posicionado coronariamente; CAF + MC, retalho posicionado coronariamente associado a matriz colágena de origem xenógena; RG, altura da recessão gengival; PS, profundidade de sondagem; NICR, nível de inserção clínica relativo; ETQ, espessura de tecido queratinizado; ATQ, altura de tecido queratinizado; PMPOI, posição da margem gengival no pós-operatório imediato. Dados reportados em média e desvio padrão. Letras maiúsculas distintas - Diferença com significância estatística intragrupo. Letras minúsculas distintas - Diferença com significância estatística intergrupo. †Análise de Variância de dois fatores (ANOVA). ‡Teste de Mann-Whitney. *Teste de Friedman.
Fonte: Elaborada pelo autor.

A mudança nos parâmetros clínicos entre as medidas de 1 ano e 5 anos de pós-operatório foram calculadas para Redução da Recessão (RedRec), Porcentagem de Recobrimento do Defeito Combinado (%CDC), Ganho em Espessura de Tecido Queratinizado (ΔETQ) e Ganho em Altura de Tecido Queratinizado (ΔATQ). Assim, foram feitas as respectivas análises comparando os dois tempos de ambos os grupos.

5.2 Alterações nos parâmetros clínicos

5.2.1 RedRec

Este parâmetro representa a redução média da recessão, sendo a profundidade geral da recessão gengival em milímetros subtraída a posição inicial da margem gengival. Não foram observadas diferenças estatisticamente significativas nas análises intragrupo e intergrupo, conforme descritas na Tabela 3.

5.2.2 %CDC

Assim como RedRec, a porcentagem de recobrimento do defeito combinado mostrou estabilidade nos resultados, não apresentando diferenças estatisticamente significantes em 1 ou 5 anos. Também não foram observadas diferenças na comparação entre os grupos.

5.2.3 ΔETQ e ΔATQ

No grupo CAF, ΔETQ não apresentou diferença estatisticamente relevante quando comparados os acompanhamentos de 1 ano (0,19 ± 0,23) e 5 anos (0,34 ± 0,61). Em contrapartida, o grupo CAF+MC revelou importante diferença estatística, demonstrando performance superior em um ano pós-operatório ao se comparar a 5 anos. Na análise intergrupo, CAF+MC no tempo de 1 ano (0,65 ± 0,21) mostrou resultados mais satisfatórios em relação ao grupo CAF.

Na análise de ΔATQ os resultados se mostraram constantes, mesmo na comparação dos dois tempos pós-operatórios em ambos os grupos.

Tabela 3 – Alterações nos parâmetros clínicos após 1 e 5 anos

	CAF (n = 18)		CAF + MC (n = 22)	
	1 ano	**5 anos**	**1 ano**	**5 anos**
RedRec (mm) †*	2,16 ± 0,81 Aa	1,82 ± 0,89 Aa	2,16 ± 0,90 Aa	2,08 ± 1,08 Aa
%CDC (%)†*	59,63 ± 21,03 Aa	56,80 ± 23,90 Aa	60,20 ± 24,27 Aa	57,25 ± 27,48 Aa
∆ETQ (mm) # *	0,19 ± 0,23 Aa	0,34 ± 0,61 Aa	0,65 ± 0,21 Ab	0,45 ± 0,44 Ba
∆ATQ (mm) #*	0,56 ± 0,87 Aa	0,53 ± 0,79 Aa	0,96 ± 0,95 Aa	0,72 ± 1,26 Aa

Legenda: CAF, retalho posicionado coronariamente; CAF + MC, retalho posicionado coronariamente associado a matriz colágena de origem xenógena; RedRec, Redução da recessão; %CDC, porcentagem de recobrimento do defeito combinado; ∆ETQ, ganho de espessura de tecido queratinizado; ∆ATQ, ganho de altura de tecido queratinizado; PMPOI, posição da margem gengival no pós-operatório imediato. Dados reportados em média e desvio padrão. Letras maiúsculas distintas - Diferença com significância estatística intragrupo. Letras minúsculas distintas - Diferença com significância estatística intergrupo. † Teste de Wilcoxon. ‡Teste de Mann-Whitney. *Teste T. # Teste T pareado.
Fonte: Elaborada pelo autor.

5.2.4 CA

No levantamento de CA 6 pacientes do grupo CAF e 9 pacientes do grupo CAF+MC apresentaram migração coronal da margem gengival. Desta forma, não foram observadas diferenças estatisticamente relevantes ($p<0,05$) entre os grupos CAF (33,33%) e CAF+MC (18,18%).

5.2.5 R

Com relação a perda ou falha de restaurações, constatou-se 11 casos no Grupo CAF e 10 casos no grupo CAF+MC, não sendo detectada diferença estatística significante.

Tabela 4 – Creeping attachment e alterações na restauração parcial após 5 anos

	CAF (n=18)	**CAF + MC (n = 22)**	**p-value**
CA	6 (33,33%)	9 (18,18%)	0,975*
R	11 (50%)	10 (55,55%)	0,30*

Legenda: CAF, retalho posicionado coronariamente; CAF + MC, retalho posicionado coronariamente associado a matriz colágena de origem xenógena; CA, creeping attachment R, restauração parcial com falha ou perdida. P-value, valor de P. *Qui-quadrado.
Fonte: Elaborada pelo autor.

5.3 Parâmetros centrados no paciente

5.3.1 HD

Os resultados de hipersensibilidade dentinária obtidos através da escala VAS centrados nos pacientes mostraram importante melhora nesta condição nos acompanhamentos pós-operatórios (Tabela 5).

O grupo CAF obteve redução na hipersensibilidade dentinária quando comparado *baseline* aos outros tempos pós-operatórios (1 e 5 anos). No entanto, embora o grupo CAF+MC também tenha demonstrado diminuição na HD entre *baseline* (1,45 ± 2,61) e os demais tempos, os acompanhamentos mostraram diferença estatística significante ($p<0,001$). O acompanhamento de 1 ano obteve o resultado mais satisfatório entre os tempos avaliados, enquanto o acompanhamento de 5 anos (2,40 ± 2,90) mostrou discreto aumento referente ao desconforto.

Na análise intergrupo não foi observada diferença estatisticamente relevante, exceto pelo *baseline* do grupo CAF+MC (3,86 ± 3,38) que mostrou maior hipersensibilidade.

5.3.2 Estética

Em ambos os grupos foram observadas diferenças estatísticas significantes ($p<0,001$) referentes a superioridade estética quando comparados os dois tempos pós-operatórios a *baseline*. Na análise intergrupo não houve diferença estatística relevante.

5.4 Avaliação Profissional

5.4.1 MRES

Na avaliação estética profissional não foram encontradas diferenças estatisticamente significantes intergrupo. Com relação a análise intragrupo, foi observado diferença estatística ($p<0,05$) somente no resultado do grupo CAF+MC em 1 ano de acompanhamento (9,32 ± 1,28), apresentando média de *score* maior quando comparado ao acompanhamento de 5 anos (8,81 ± 1,67).

Tabela 5 – Parâmetros centrados no paciente e avaliação estética profissional

	CAF (n = 18)			CAF + MC (n = 22)		
	Baseline	**1 ano**	**5 anos**	**Baseline**	**1 ano**	**5 anos**
HD†	5,89 ± 3,21 Aa	1,39 ± 2,20 Ba	1,33 ± 2,23 Ba	3,86 ± 3,38 Ab	1,45 ± 2,61 Ba	2,40 ± 2,90 ABa
ESTÉTICA†	3,28 ± 2,16 Aa	8,88 ± 0,96 Ba	8,33 ± 1,32 Ba	3,90± 3,08 Aa	9,60 ± 0,66 Ba	8,81 ± 1,67 Ba
MRES†	---	8,05 ± 1,76 Aa	8,33 ± 1,32 Aa	---	9,32 ± 1,28 Ab	8,81 ± 1,67 Aa

Legenda: CAF, retalho posicionado coronariamente; CAF + MC, retalho posicionado coronariamente associado a matriz colágena de origem xenógena. Dados reportados em média e desvio padrão. Letras maiúsculas distintas - Diferença com significância estatística intragrupo. Letras minúsculas distintas - Diferença com significância estatística intergrupo. †Análise de Variância de dois fatores (ANOVA).
Fonte: Elaborada pelo autor.

5.5 Regressão linear

Os resultados da regressão linear mostram que ALC, LP e o ganho em altura de tecido queratinizado em 1 ano do grupo CAF+MC são fatores preditores na influência do valor de RedRec em 5 anos de acompanhamento. A regressão apresenta R^2 de 0,5045 e p=0,0003 conforme demonstrado na Tabela 6.

Tabela 6 – Regressão Linear

Variáveis	Coeficiente	Erro Padrão	Valor de t	Pr(>|t|)	R2 ajustado	Valor de p do Modelo ajustado
Intercepto	-2,2083	0,9498	-2,325	0,02637	0,5045	0,0003
ALC	**0,8468**	**0,2941**	**2,879**	**0,00695**		
LP	**0,5575**	**0,1951**	**2,858**	**0,00733**		
ATQ1	0,1441	0,2080	0,693	0,49326		
Grupo TESTE (MC+CAF)	-0,5793	0,3091	1,874	0,07		
ATQ1* Grupo TESTE (CAF+MC)	**0,6405**	**0,2816**	**2,274**	**0,02958**		

Legenda: PLC, profundidade da lesão cervical. ALC, altura da lesão cervical. LP, largura da papila. ATQ1, ganho em altura de tecido queratinizado após 1 ano pós-operatório. ATQ1*Grupo TESTE (CAF+MC), interação entre o ganho em altura de tecido queratinizado após 1 ano pós-operatório e o grupo de tratamento.
Fonte: Elaborada pelo autor.

5.6 Regressão logística

As variáveis AP, LP e ATQ em 1 ano de acompanhamento (ATQ1), Grupo Teste (CAF+MC) e ATQ em 1 ano de acompanhamento do Grupo Teste (ATQ1* Grupo TESTE) colocados como independentes em um modelo de regressão logística para avaliar a influência destes na obtenção do recobrimento do defeito combinado igual ou superior a 50% aos 5 anos de acompanhamento.

Nesta análise fica explícito que a LP e o ganho em altura de tecido queratinizado em 1 ano do grupo CAF+MC possuem forte influência para que os pacientes atinjam os 50% de recobrimento após 5 anos de pós-operatório (Tabela 7). Além disso, a probabilidade estimada para que sejam contemplados pelas características da Categoria A, atinge 100% no ganho de 2mm em altura de tecido queratinizado após 1 ano de pós-operatório no caso do grupo Teste (CAF+MC) (Figura 4).

A curva de Roc (Figura 5) define a presente regressão como um modelo confiável, apresentando alta especificidade e sensibilidade (área abaixo da curva = 92,07%), com acurácia (75,50%) e concordância (0,51) satisfatórias.

Tabela 7 – Regressão Logística

Variáveis	Coeficiente	Erro Padrão	Valor de z	Pr(>|z|)	OD	IC (95%)
Intercepto	-14,4521	5,7144	-2,529	0,0114	---	---
AP	1,2788	0,8754	1,461	0,1441	3,60	0,6456 -19,97
LP	**2,7742**	**1,1239**	**2,468**	**0,0136**	16,02	1,77 - 145,05
ATQ1	0,3891	0,7235	0,538	0,5907	1,475	0,357 - 6,10
Grupo TESTE (CAF+MC)	-2,4677	1,5005	-1,645	0,1001		
ATQ1* Grupo TESTE (CAF+MC)	**3,7707**	**1,7331**	**2,176**	**0,0296**	43,41	1,453 – 1.296

Legenda: AP, altura da papila, LP, largura da papila, ATQ1, ganho em altura de tecido queratinizado após 1 ano pós-operatório, ATQ1*Grupo TESTE (CAF+MC), interação entre o ganho em altura de tecido queratinizado após 1 ano pós-operatório e o grupo de tratamento. OD, odds ratio. Definição da variável dependente dicotômica: Categoria A → Pacientes com % de recobrimento do defeito combinado ≥ 50% aos 5 anos; Categoria B → Pacientes com % de recobrimento do defeito combinado < 50% aos 5 anos; Referências → Grupo CAF e Categoria B.
Fonte: Elaborado pelo autor.

Figura 6 – Probabilidade estimada de alcançar 50% no recobrimento do defeito combinado aos 5 anos pós-operatórios (Categoria A) em relação ao ganho em altura de tecido queratinizado após 1 ano pós-operatório

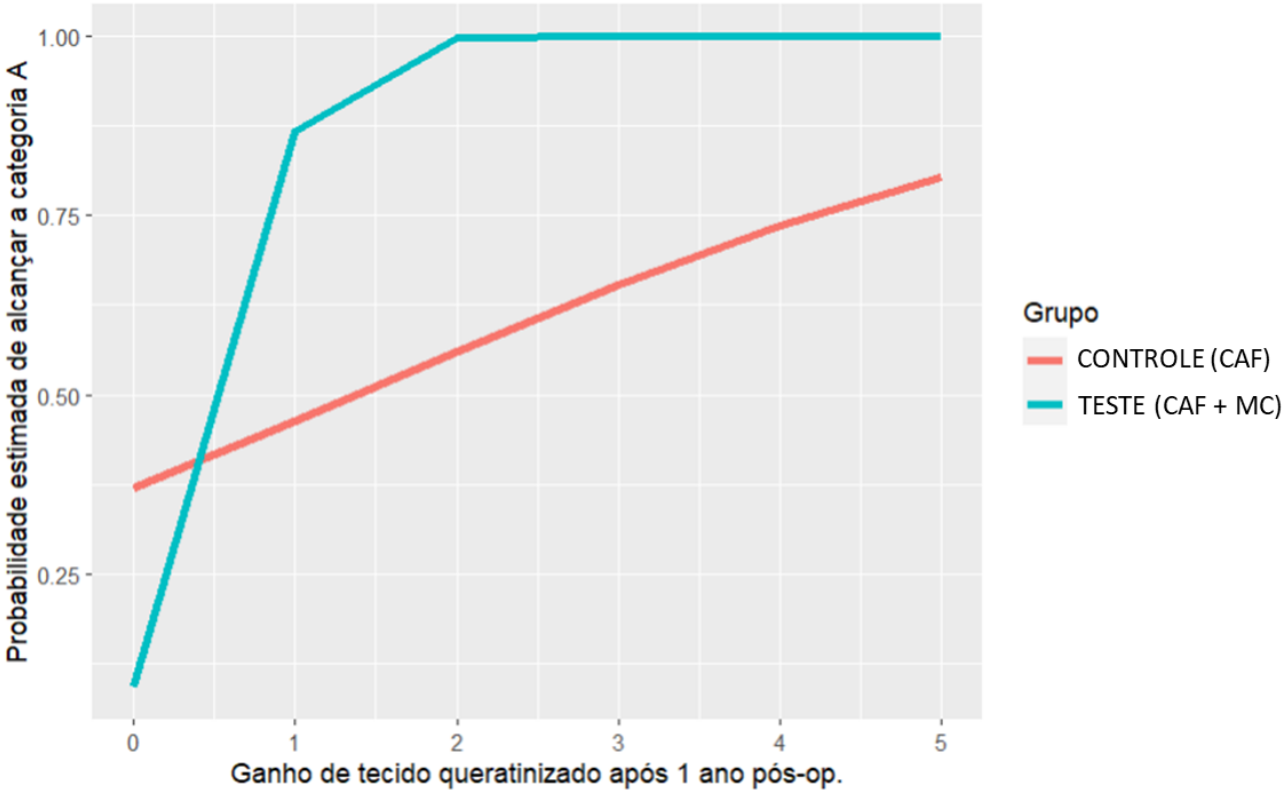

Fonte: Elaborada pelo autor.

Figura 7 – Curva ROC

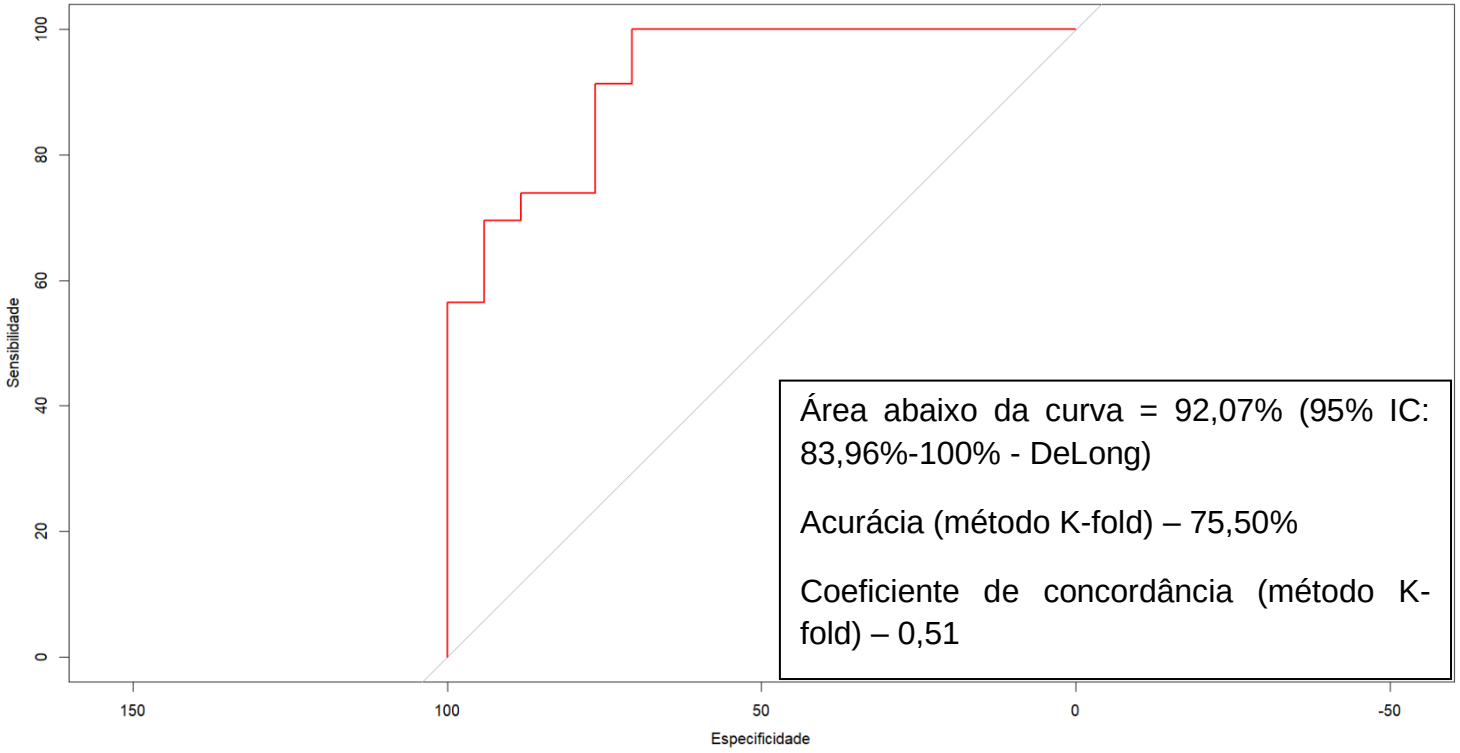

Fonte: Elaborado pelo autor.

6 DISCUSSÃO

O presente acompanhamento de 5 anos teve como principal objetivo avaliar os resultados em longo prazo da utilização ou não de enxerto colágeno suíno associado a CAF. A escassez de evidências relativas ao tratamento desta condição motivou a existência deste trabalho, principalmente pela presença de LCNCs, que podem afetar os resultados de recobrimento radicular (Santamaria et al., 2018; de Sanctis et al., 2020; Cairo et al., 2020). Até onde se conhece a literatura disponível, esta é a primeira investigação em longo prazo do desempenho de matriz colágena xenógena associado à técnica CAF para o tratamento de CDs individuais parcialmente restaurados com resinas compostas. Os resultados deste estudo sugeriram semelhança nos parâmetros clínicos, estéticos e centrados no paciente, de forma a recomendar as duas abordagens como tratamentos eficazes para DCs.

Os dois grupos apresentaram resultados estáveis e sem diferença intergrupo através do tempo no que tange à variável primária deste estudo (RedRec) e %CDC, de forma a inviabilizar a hipótese de superioridade entre os tratamentos propostos. Contudo, CAF+MC mostrou ganho expressivo em espessura e altura de tecido queratinizado em um ano, e ainda que tenha perdido volume em cinco anos, não foi observada migração apical da margem gengival. Estes achados corroboram com estudos prévios, cuja indicação de Mucograft® é justificada no longo prazo (Jepsen et al., 2013).

A profundidade de sondagem média foi de aproximadamente 1mm e com ausência de sangramento gengival, estando de acordo com as investigações de Jepsen (2013) e Cardaropolli (2012). Estudos prévios realizaram análises microbiológicas após tratamentos cirúrgico-restauradores envolvendo restaurações em resina composta e ionômero de vidro modificado por resina. As conclusões sugerem que a eleição deste material restaurador não apresenta alterações no biofilme (Santos et al., 2007; Santamaria et al., 2013a). O ganho de NICR em ambos os grupos e tempos pós-operatórios em conjunto à média de profundidade de sondagem estável (com aumento inferior a 1mm), apontam que a natureza dos tratamentos foi adequada para condição do hospedeiro e a associação do biomaterial não exacerbou a reação inflamatória do tecido gengival.

Com relação a ETQ, o grupo CAF+MC demonstrou ter seu melhor resultado em 1 ano pós-operatório (1,77 ± 0,63), com ganho médio de 0,45mm, enquanto no acompanhamento de 5 anos foi observada uma perda de aproximadamente 0,2mm em volume. Ainda que a perda em espessura de tecido queratinizado tenha ocorrido, é de suma importância que se considere o perfil do paciente a ser tratado. Esta modalidade de tratamento não deve ser descartada, especialmente indivíduos que apresentam a transição de fenótipo gengival, uma vez que houve ganho em espessura de tecido gengival de aproximadamente 0,5mm quando comparado a *baseline* e manutenção nos resultados de RedRec e %CDC em longo prazo. A associação de enxertos para o tratamento de recessões gengivais têm demonstrado melhor desempenho na estabilidade de RedRec e %CDC (Rebele et al., 2014). Esta condição pode ser justificada pelo ganho imediato em volume de tecido gengival ocasionada pelos enxertos, uma vez que se sugere que funcionam como uma estrutura de suporte para estabilização do retalho e consequentemente da margem gengival (Cortellini et al., 2009; Rebele et al., 2014) durante a fase mais crítica da cicatrização do sítio cirúrgico. O grupo CAF, por outro lado, exibiu relativa constância em seus resultados de ETQ através do tempo, não sendo observada diferenças estatisticamente significantes. A média dos valores de ETQ em um indivíduo periodontalmente saudável (Eger et al., 1996) equipara-se à média deste parâmetro no pós-operatório imediato de um procedimento de recobrimento radicular onde foi performado apenas CAF (Rebele et al., 2014). Em síntese, o fenótipo gengival pré-disposto do paciente parece gerar estabilidade na espessura de tecido queratinizado no grupo CAF (Rebele et al., 2014), no entanto a literatura ainda carece de evidências referentes a esta pauta.

Com relação à ΔATQ, os grupos CAF e CAF+MC não mostraram diferença estatística relevante independente do tempo. Contudo, o grupo que recebeu o xenoenxerto revelou diferença estatisticamente significante em altura na faixa de tecido queratinizado nos acompanhamentos pós-operatórios (3,34 ± 1,28; 3,10 ± 1,1) em comparação a *baseline (*2.41 ± 1,62). ATQ mostrou-se como fator preditor para RedRec, em razão deste parâmetro estar concernente à saúde gengival. Em estudo anterior, foi encontrada relação inversamente proporcional entre altura de tecido queratinizado e IG, no qual demonstrou que indivíduos com ATQ ≥2mm tiveram menor reação inflamatória frente a indução de placa (Lang, Löe, 1972). Além disso,

também foi observado maior estabilidade nos resultados de RedRec a longo prazo em pacientes com ATQ igual ou superior a 2mm (McGuire, Scheyer, 2020). Ainda que não tenha sido constatada diferença estatisticamente significante no ΔATQ em 1 ou 5 anos, os resultados de ATQ mantiveram-se ≥2mm, independente do tempo e grupo. Embora a literatura preconize que a altura de tecido queratinizado seja ≥2mm, quando o paciente realiza higienização adequada e escovação atraumática, não há consenso na quantidade mínima de tecido queratinizado necessário para prevenção do aumento da recessão (Scheyer et al., 2015; Chambrone, Tatakis, 2016). No presente estudo, todos os pacientes foram orientados com relação à higiene oral e técnicas de escovação, com motivação em todos os acompanhamentos conseguintes.

A prevalência de HD na população do presente estudo está de acordo com a literatura, que propõe forte vínculo às RGs e alta recorrência desta condição em indivíduos adultos (Oliveira et al., 2017). Os resultados deste parâmetro centrado no paciente foram satisfatórios, em consonância a diminuição da pontuação na escala de dor nos períodos pós-operatórios em ambos os grupos. Desta forma, as duas abordagens cirúrgico-restauradoras (CAF e CAF+MC) são eficazes no tratamento de hipersensibilidade dentinária (Mathias-Santamaria et al., 2021).

Embora a demanda estética dos pacientes que tratam desta condição se expresse cada vez mais exigente (Zaher et al., 2005; Cairo et al., 2009; Cortellini, Pini-Prato, 2012), os resultados obtidos foram bastante satisfatórios. Na comparação dos resultados entre *baseline*, 1 e 5 anos de acompanhamento, os dois grupos revelaram superior contentamento estético nos tempos pós-operatórios. As respostas encontradas referentes ao tratamento de RGs através de CAF e CAF+MC estão em conformidade com os achados de Mathias-Santamaria (2021) e Sangiorgio (2017). Com relação à avaliação estética sob perspectiva profissional, não foram encontradas diferenças estatisticamente significantes intergrupo. Contudo, no acompanhamento de 5 anos, o grupo CAF+MC obteve uma pontuação mais baixa quando comparado à 1 ano pós-operatório. Estes resultados podem ser justificados devido à redução na dimensão de tecido queratinizado no grupo CAF+MC aos 5 anos de acompanhamento.

Creeping attachment trata-se da migração pós-operatória da margem gengival no sentido coronal, cobrindo total ou parcialmente a raiz previamente

exposta (Goldman, Cohen, 1964). Foram observados 6 casos no grupo teste e 9 no grupo controle após 5 anos, sem diferença estatística relevante. Embora este fenômeno esteja fortemente associado ao uso de enxertos no tratamento (Agudio et al., 2009; Pini-Prato et al., 2010), também foi encontrado no grupo CAF. Usualmente este evento ocorre entre o primeiro e décimo segundo mês pós-operatório (Bell et al., 1978), porém o presente estudo encontrou resultados positivos mesmo após cinco anos de acompanhamento. Desta forma, há concordância com estudo prévio (Harris et al., 1997): a ocorrência de *creeping attachment* é imprevisível.

A etapa restauradora é fundamental para o sucesso deste tipo de tratamento, ainda que não existam muitos estudos avaliando esta variável a longo prazo. O grupo CAF apresentou 10 casos de perda ou falha da restauração, enquanto o grupo CAF+MC apresentou 11 casos aos 5 anos de acompanhamento. Não foi detectada diferença estatisticamente significante. A taxa de sobrevivência das restaurações foi de aproximadamente 50% em ambos os grupos, o que pode ser justificado pelos desafios encontrados ao restaurar esta região. As LCNCs usualmente fornecem o mínimo ou nenhuma condição favorável à retenção da restauração (Peumans et al., 2020), como sua conformação, o envolvimento da superfície radicular (Sakoolnamarka et al., 2000) e sua natureza multifatorial (Grippo et al., 2012; Sadaf, Ahmad, 2014; Soares et al., 2015; Zeola et al., 2016). Ademais, estas lesões envolvem ausência ou pequena margem de esmalte e dentina esclerótica, que se apresentam fora das condições ideais para um tratamento restaurador de sucesso. Dentro das abordagens propostas, foram observadas similaridades quanto à saúde gengival e recobrimento radicular. Desta forma, sugere-se que a presença ou ausência da restauração não influenciou no tratamento de recessões gengivais, mesmo a longo prazo. Estes resultados complementam e concordam com a literatura (Santamaria et al., 2007, 2008; Lucchesi et al., 2007).

Por fim, algumas considerações referentes às limitações deste estudo devem ser consideradas. Como demonstrado, os dois tratamentos propostos demonstraram resultados correspondentes e eficácia para o tratamento de DCs. Embora o grupo que recebeu o biomaterial tenha mostrado resultados superiores em ATQ e ETQ em um ano de acompanhamento, os dados devem ser avaliados com cautela para tomada de decisões, uma vez que não foram encontradas diferenças entre teste e controle aos 5 anos de acompanhamento. Fatores como o fenótipo gengival,

superioridade absoluta entre terapêuticas e comprometimento do paciente com a manutenção do tratamento, não estão sob total controle dos pesquisadores. Assim, mais estudos precisam ser desenvolvidos para elucidar as vantagens e desvantagens na adoção de diferentes protocolos clínicos para correção desta condição.

7 CONCLUSÃO

Dentre os limites do presente estudo, pôde-se concluir que os dois tratamentos são eficazes para correção de defeitos combinados e que a associação de MC não apresentou benefícios adicionais do ponto de vista clínico, estético e de parâmetros centrados no paciente em longo prazo (5 anos de acompanhamento).

REFERÊNCIAS

Agudio G, Nieri M, Rotundo R, Franceschi D, Cortellini P, Pini Prato GP. Periodontal conditions of sites treated with gingival-augmentation surgery compared to untreated contralateral homologous sites: a 10- to 27-year long-term study. J Periodontol. 2009 Sep;80(9):1399-405. doi: 10.1902/jop.2009.090122. PMID: 19722789.

Ainamo J, Bay I. Problems and proposals for recording gingivitis and plaque. Int Dent J. 1975 Dec;25(4):229-35. PMID: 1058834.

Bell LA, Valluzzo TA, Garnick JJ, Pennel BM. The presence of “Creeping Attachment” in human gingiva. J Periodontol. 1978;49:513–7.

Cairo F, Rotundo R, Miller PD, Pini Prato GP. Root coverage esthetic score: a system to evaluate the esthetic outcome of the treatment of gingival recession through evaluation of clinical cases. J Periodontol. 2009 Apr;80(4):705-10. doi: 10.1902/jop.2009.080565. PMID: 19335093.

Cairo F, Nieri M, Cincinelli S, Mervelt J, Pagliaro U. The interproximal clinical attachment level to classify gingival recessions and predict root coverage outcomes: an explorative and reliability study. J Clin Periodontol. 2011 Jul;38(7):661-6. doi: 10.1111/j.1600-051X.2011.01732.x. Epub 2011 Apr 20. PMID: 21507033.

Cairo F, Cortellini P, Tonetti M, Nieri M, Mervelt J, Pagavino G, et al. Stability of root coverage outcomes at single maxillary gingival recession with loss of interdental attachment: 3-year extension results from a randomized, controlled, clinical trial. J Clin Periodontol. 2015 Jun;42(6):575-81. doi: 10.1111/jcpe.12412. Epub 2015 May 29. PMID: 25932592.

Cairo F, Cortellini P, Nieri M, Pilloni A, Barbato L, Pagavino G, et al. Coronally advanced flap and composite restoration of the enamel with or without connective tissue graft for the treatment of single maxillary gingival recession with non-carious cervical lesion. A randomized controlled clinical trial. J Clin Periodontol. 2020 Mar;47(3):362-71. doi: 10.1111/jcpe.13229. Epub 2020 Jan 7. PMID: 31811742.

Cardaropoli D, Tamagnone L, Roffredo A, Gaveglio L. Treatment of gingival recession defects using coronally advanced flap with a porcine collagen matrix compared to coronally advanced flap with connective tissue graft: a randomized controlled clinical trial. J Periodontol. 2012 Mar;83(3):321-8. doi: 10.1902/jop.2011.110215. Epub 2011 Jul 1. PMID: 21721988.

Cardaropoli D, Tamagnone L, Roffredo A, Gaveglio L. Treatment of gingival recession defects using coronally advanced flap with a porcine collagen matrix compared to coronally advanced flap with connective tissue graft: a randomized controlled clinical trial. J Periodontol. 2012 Mar;83(3):321-8. doi:10.1902/jop.2011.110215. Epub 2011 Jul 1. PMID: 21721988.

Chambrone L, Tatakis DN. Long-term outcomes of untreated buccal gingival recessions: a systematic review and meta-analysis. J Periodontol 2016;87(7):796-808

Chambrone L, de Castro Pinto RCN, Chambrone LA. The concepts of evidence-based periodontal plastic surgery: Application of the principles of evidence-based dentistry for the treatment of recession-type defects. Periodontol 2000. 2019 Feb;79(1):81-106. doi: 10.1111/prd.12248. PMID: 30892767.

Cortellini P, Tonetti M, Baldi C, Francetti L, Rasperini G, Rotundo R, et al. Does placement of a connective tissue graft improve the outcomes of coronally advanced flap for coverage of single gingival recessions in upper anterior teeth? A multi-centre, randomized, double-blind, clinical trial. J Clin Periodontol. 2009 Jan;36(1):68-79. doi: 10.1111/j.1600-051X.2008.01346.x. Epub 2008 Nov 20. PMID: 19046326.

Cortellini P, Pini-Prato G. Coronally advanced flap and combination therapy for root coverage: clinical strategies based on scientific evidence and clinical experience. Periodontol 2000. 2012 Jun;59(1):158-84. doi: 10.1111/j.1600-0757.2011.00434.x.

Cortellini P, Bissada NF. Mucogingival conditions in the natural dentition: Narrative review, case definitions, and diagnostic considerations. J Periodontol. 2018 Jun;89 Suppl 1:S204-S213. doi: 10.1002/JPER.16-0671. PMID: 29926948.

de Sanctis M, Zucchelli G. Coronally advanced flap: a modified surgical approach for isolated recession-type defects: three-year results. J Clin Periodontol. 2007 Mar;34(3):262-8. doi: 10.1111/j.1600-051X.2006.01039.x. PMID: 17309597.

de Sanctis M, Di Domenico GL, Bandel A, Pedercini C, Guglielmi D. The influence of cementoenamel restorations in the treatment of multiple gingival recession defects associated with noncarious cervical lesions: a prospective study. Int J Periodontics Restorative Dent. 2020 May/Jun;40(3):333-342. doi: 10.11607/prd.4639. PMID: 32233184.

Dragoo MR. Resin-ionomer and hybrid-ionomer cements: part II, human clinical and histologic wound healing responses in specific periodontal lesions. Int J Periodontics Restorative Dent. 1997 Feb;17(1):75-87. PMID: 10332255.

Grippo JO, Simring M, Schreiner S. Attrition, abrasion, corrosion and abfraction revisited: a new perspective on tooth surface lesions. J Am Dent Assoc. 2004 Aug;135(8):1109-18; quiz 1163-5. doi: 10.14219/jada.archive.2004.0369. Erratum in: J Am Dent Assoc. 2004 Oct;135(10):1376. PMID: 15387049.

Eger T, Müller HP, Heinecke A. Ultrasonic determination of gingival thickness. Subject variation and influence of tooth type and clinical features. J Clin Periodontol. 1996 Sep;23(9):839-45. doi: 10.1111/j.1600-051x.1996.tb00621.x. PMID: 8891935.

Goldman HM, Cohen DW.Periodontal therapy. 3rd ed. St. Louis: The CV. Mosby Company; 1964. p. 560.

Grippo JO, Simring M, Coleman TA. Abfraction, abrasion, biocorrosion, and the enigma of noncarious cervical lesions: a 20-year perspective. J Esthet Restor Dent. 2012 Feb;24(1):10-23. doi: 10.1111/j.1708-8240.2011.00487.x.

Guinard EA, Caffesse RG. Localized gingival recessions: 1. Etiology and prevalence. J West Soc Periodontol Periodontal Abstr. 1977 Spring;25(1):3-9. PMID: 141652.

Harris RJ. Creeping attachment associated with the connective tissue with partial-thickness double pedicle graft. J Periodontol. 1997; 68:890–899.

Herford AS, Akin L, Cicciu M, Maiorana C, Boyne PJ. Use of a porcine collagen matrix as an alternative to autogenous tissue for grafting oral soft tissue defects. J Oral Maxillofac Surg. 2010 Jul;68(7):1463-70. doi: 10.1016/j.joms.2010.02.054. Epub 2010 Apr 22. PMID: 20417009.

Jepsen K, Jepsen S, Zucchelli G, Stefanini M, de Sanctis M, Baldini N, et al. Treatment of gingival recession defects with a coronally advanced flap and a xenogeneic collagen matrix: a multicenter randomized clinical trial. J Clin Periodontol. 2013 Jan;40(1):82-9. doi: 10.1111/jcpe.12019. Epub 2012 Oct 10. PMID: 23050490.

Lang NP, Löe H. The relationship between the width of keratinized gingiva and gingival health. J Periodontol. 1972 Oct;43(10):623-7. doi: 10.1902/jop.1972.43.10.623. PMID: 4507712.

Levitch LC, Bader JD, Shugars DA, Heymann HO. Non-carious cervical lesions. J Dent. 1994 Aug;22(4):195-207. doi: 10.1016/0300-5712(94)90107-4. PMID: 7962894.

Lorenzo R, García V, Orsini M, Martin C, Sanz M. Clinical efficacy of a xenogeneic collagen matrix in augmenting keratinized mucosa around implants: a randomized controlled prospective clinical trial. Clin Oral Implants Res. 2012 Mar;23(3):316-24. doi: 10.1111/j.1600-0501.2011.02260.x. Epub 2011 Nov 14. PMID: 22092380.

Lucchesi JA, Santos VR, Amaral CM, Peruzzo DC, Duarte PM. Coronally positioned flap for treatment of restored root surfaces: a 6-month clinical evaluation. J Periodontol. 2007 Apr;78(4):615-23. doi: 10.1902/jop.2007.060380. PMID: 17397307.

Mathias-Santamaria IF, Silveira CA, Rossato A, Sampaio de Melo MA, Bresciani E, Santamaria MP. Single gingival recession associated with non-carious cervical lesion treated by partial restoration and coronally advanced flap with or without xenogenous collagen matrix: A randomized clinical trial evaluating the coverage procedures and restorative protocol. J Periodontol. 2022 Apr;93(4):504-514. doi: 10.1002/JPER.21-0358. Epub 2021 Aug 21. PMID: 34310715.

Matter J, Cimasoni G. Creeping attachment after free gingival grafts. J Periodontol. 1976 Oct;47(10):574-9. doi: 10.1902/jop.1976.47.10.574. PMID: 1067400.

McGuire MK, Scheyer ET. Xenogeneic collagen matrix with coronally advanced flap compared to connective tissue with coronally advanced flap for the treatment of dehiscence-type recession defects. J Periodontol. 2010 Aug;81(8):1108-17. doi: 10.1902/jop.2010.090698. PMID: 20350159.

McGuire MK, Scheyer ET. Randomized, controlled clinical trial to evaluate a xenogeneic collagen matrix as an alternative to free gingival grafting for oral soft tissue augmentation. J Periodontol. 2014 Oct;85(10):1333-41. doi: 10.1902/jop.2014.130692. Epub 2014 Mar 5. PMID: 24597764.

McGuire MK, Scheyer ET. Long-term results comparing xenogeneic collagen matrix and autogenous connective tissue grafts with coronally advanced flaps for treatment of dehiscence-type recession defects. J Periodontol. 2016 Mar;87(3):221-7. doi: 10.1902/jop.2015.150386. Epub 2015 Oct 15. PMID: 26469812.

Moher D, Hopewell S, Schulz KF, Montori V, Gøtzsche PC, Devereaux PJ, et al.; CONSORT. CONSORT 2010 explanation and elaboration: updated guidelines for reporting parallel group randomised trials. Int J Surg. 2012;10(1):28-55. doi: 10.1016/j.ijsu.2011.10.001. Epub 2011 Oct 12. PMID: 22036893.

Moreira ARO, Santamaria MP, Silvério KG, Casati MZ, Nociti Junior FH, Sculean A, et al. Coronally advanced flap with or without porcine collagen matrix for root coverage: a randomized clinical trial. Clin Oral Investig. 2016 Dec;20(9):2539-2549. doi: 10.1007/s00784-016-1757-8. Epub 2016 Feb 26. PMID: 26917493.

Mühlemann HR, Son S. Gingival sulcus bleeding--a leading symptom in initial gingivitis. Helv Odontol Acta. 1971 Oct;15(2):107-13. PMID: 5315729.

Oliveira DWD, Marques DP, Aguiar-Cantuária IC, Flecha OD, Gonçalves PF. Effect of surgical defect coverage on cervical dentin hypersensitivity and quality of life. J Periodontol. 2013 Jun;84(6):768-75. doi: 10.1902/jop.2012.120479.

Pini-Prato G, Franceschi D, Cairo F, Nieri M, Rotundo R. Classification of dental surface defects in areas of gingival recession. J Periodontol. 2010 Jun;81(6):885-90. doi: 10.1902/jop.2010.090631. PMID: 20450362.

Pini Prato GP, Franceschi D, Cortellini P, Chambrone L. Long-term evaluation (20 years) of the outcomes of subepithelial connective tissue graft plus coronally advanced flap in the treatment of maxillary single recession-type defects. J Periodontol. 2018 Nov;89(11):1290-99. doi: 10.1002/JPER.17-0619. Epub 2018 Aug 10. PMID: 29873085.

Peumans M, Politano G, Van Meerbeek B. Treatment of noncarious cervical lesions: when, why, and how. Int J Esthet Dent. 2020;15(1):16-42. PMID: 31994534.

Rasperini G, Acunzo R, Pellegrini G, Pagni G, Tonetti M, Pini Prato GP, et al. Predictor factors for long-term outcomes stability of coronally advanced flap with or without connective tissue graft in the treatment of single maxillary gingival recessions: 9 years results of a randomized controlled clinical trial. J Clin Periodontol.

2018 Sep;45(9):1107-17. doi: 10.1111/jcpe.12932. Epub 2018 Aug 20. PMID: 29777632.

Rebele SF, Zuhr O, Schneider D, Jung RE, Hürzeler MB. Tunnel technique with connective tissue graft versus coronally advanced flap with enamel matrix derivative for root coverage: a RCT using 3D digital measuring methods. Part II. Volumetric studies on healing dynamics and gingival dimensions. J Clin Periodontol. 2014 Jun;41(6):593-603. doi: 10.1111/jcpe.12254. PMID: 24708338.

Sadaf D, Ahmad Z. Role of Brushing and occlusal forces in non-carious cervical lesions (NCCL). Int J Biomed Sci. 2014 Dec;10(4):265-8.

Sakoolnamarka R, Burrow MF, Prawer S, Tyas MJ. Micromorphological investigation of noncarious cervical lesions treated with demineralizing agents. J Adhes Dent. 2000 Winter;2(4):279-87.

Sangiorgio JPM, Neves FLDS, Rocha Dos Santos M, França-Grohmann IL, Casarin RCV, Casati MZ et al. Xenogenous collagen matrix and/or enamel matrix derivative for treatment of localized gingival recessions: a randomized clinical trial: part I: Clinical Outcomes. J Periodontol. 2017 Dec;88(12):1309-1318. doi: 10.1902/jop.2017.170126.

Sangnes G, Gjermo P. Prevalence of oral soft and hard tissue lesions related to mechanical toothcleansing procedures. Community Dent Oral Epidemiol. 1976 Mar;4(2):77-83. doi: 10.1111/j.1600-0528.1976.tb01607.x. PMID: 1062255.

Santamaria MP, Suaid FF, Nociti FH Jr, Casati MZ, Sallum AW, Sallum EA. Periodontal surgery and glass ionomer restoration in the treatment of gingival recession associated with a non-carious cervical lesion: report of three cases. J Periodontol. 2007 Jun;78(6):1146-53. doi: 10.1902/jop.2007.060402. PMID: 17539730.

Santamaria MP, Suaid FF, Casati MZ, Nociti FH, Sallum AW, Sallum EA. Coronally positioned flap plus resin-modified glass ionomer restoration for the treatment of gingival recession associated with non-carious cervical lesions: a randomized controlled clinical trial. J Periodontol. 2008 Apr;79(4):621-8. doi: 10.1902/jop.2008.070285. PMID: 18380554.

Santamaria MP, Ambrosano GM, Casati MZ, Nociti Júnior FH, Sallum AW, Sallum EA. Connective tissue graft plus resin-modified glass ionomer restoration for the treatment of gingival recession associated with non-carious cervical lesion: a randomized-controlled clinical trial. J Clin Periodontol. 2009a Sep;36(9):791-8. doi: 10.1111/j.1600-051X.2009.01441.x. Epub 2009a Jul 7. PMID: 19594663.

Santamaria MP, da Silva Feitosa D, Nociti FH Jr, Casati MZ, Sallum AW, Sallum EA. Cervical restoration and the amount of soft tissue coverage achieved by coronally advanced flap: a 2-year follow-up randomized-controlled clinical trial. J Clin Periodontol. 2009b May;36(5):434-41. doi: 10.1111/j.1600-051X.2009.01389.x. PMID: 19419445.

Santamaria MP, Casati MZ, Nociti FH Jr, Sallum AW, Sallum EA, Aukhil I, et al. Connective tissue graft plus resin-modified glass ionomer restoration for the treatment of gingival recession associated with non-carious cervical lesions: microbiological and immunological results. Clin Oral Investig. 2013a Jan;17(1):67-77. doi: 10.1007/s00784-012-0690-8.

Santamaria MP, da Silva Feitosa D, Casati MZ, Nociti FH Jr, Sallum AW, Sallum EA. Randomized controlled clinical trial evaluating connective tissue graft plus resin modified glass ionomer restoration for the treatment of gingival recession associated with non-carious cervical lesion: 2-year follow-up. J Periodontol. 2013 Sep;84(9):e1-8. doi: 10.1902/jop.2013.120447. Epub 2013b Jan 31. PMID: 23368948.

Santamaria MP, Mathias IF, Dias SB, Jardini MA, Junior MS, Sallum EA. Esthetic evaluation of different approaches to treat gingival recession associated with non-carious cervical lesion treatment: a 2-year follow-up. Am J Dent. 2014 Aug;27(4):220-4. PMID: 25831606.

Santamaria MP, Queiroz LA, Mathias IF, Neves FL, Silveira CA, Bresciani E, et al. Resin composite plus connective tissue graft to treat single maxillary gingival recession associated with non-carious cervical lesion: randomized clinical trial. J Clin Periodontol. 2016 May;43(5):461-8. doi: 10.1111/jcpe.12524. Epub 2016 Apr 13. PMID: 26847486.

Santamaria MP, Silveira CA, Mathias IF, Neves FLDS, Dos Santos LM, Jardini MAN, et al. Treatment of single maxillary gingival recession associated with non-carious cervical lesion: Randomized clinical trial comparing connective tissue graft alone to graft plus partial restoration. J Clin Periodontol. 2018 Aug;45(8):968-76. doi: 10.1111/jcpe.12907. Epub 2018 Jun 25. PMID: 29681059.

Santamaria MP, Mathias-Santamaria IF, Ferraz LFF, Casarin RCV, Romito GA, Sallum EA, et al. Rethinking the decision-making process to treat gingival recession associated with non-carious cervical lesions. Braz Oral Res. 2021 Sep 24;35(Supp 2):e096. doi: 10.1590/1807-3107bor-2021.vol35.0096. PMID: 34586210.

Santos VR, Lucchesi JA, Cortelli SC, Amaral CM, Feres M, Duarte PM. Effects of glass ionomer and microfilled composite subgingival restorations on periodontal tissue and subgingival biofilm: a 6-month evaluation. J Periodontol. 2007 Aug;78(8):1522-8.

Sanz M, Lorenzo R, Aranda JJ, Martin C, Orsini M. Clinical evaluation of a new collagen matrix (Mucograft prototype) to enhance the width of keratinized tissue in patients with fixed prosthetic restorations: a randomized prospective clinical trial. J Clin Periodontol. 2009 Oct;36(10):868-76. doi: 10.1111/j.1600-051X.2009.01460.x. Epub 2009 Aug 12. PMID: 19678861.

Scherer W, Dragoo MR. New subgingival restorative procedures with Geristore resin ionomer. Pract Periodontics Aesthet Dent. 1995 Jan-Feb;7(1 Suppl):1-4. PMID: 7670073.

Scheyer ET, Sanz M, Dibart S, Greenwell H, John V, Kim DM, et al. Periodontal soft tissue non-root coverage procedures: a consensus report from the AAP Regeneration Workshop. J Periodontol. 2015 Feb;86(2 Suppl):S73-6. doi: 10.1902/jop.2015.140377. PMID: 25644301.

Silveira CA, Mathias IF, da Silva Neves FL, Castro Dos Santos NC, Araújo CF, Neves Jardini MA, et al. Connective tissue graft and crown-resin composite restoration for the treatment of gingival recession associated with noncarious cervical lesions: case series. Int J Periodontics Restorative Dent. 2017 Jul/Aug;37(4):601-7. doi: 10.11607/prd.3044. PMID: 28609509.

Silveira CA. Retalho posicionado coronariamente associado ou não ao enxerto de matriz colágena xenógena no tratamento de dentes que apresentam recessão gengival associada à lesão cervical não-cariosa parcialmente restauradas com resina composta [tese]. São José dos Campos: Universidade Estadual Paulista (Unesp), Instituto de Ciência e Tecnologia de São José dos Campos; 2019.

Soares PV, Machado AC, Zeola LF, Souza PG, Galvao AM, Montes TC, et al. Loading and composite restoration assessment of various non-carious cervical lesions morphologies - 3D finite element analysis. Aust Dent J. 2015 Sep;60(3):309-16. doi: 10.1111/adj.12233.

Susin C, Dalla Vecchia CF, Oppermann RV, Haugejorden O, Albandar JM. Periodontal attachment loss in an urban population of Brazilian adults: effect of demographic, behavioral, and environmental risk indicators. J Periodontol. 2004 Jul;75(7):1033-41. doi: 10.1902/jop.2004.75.7.1033. PMID: 15341364.

Thanik SD, Bissada NF. Clinical study of connective tissue grafts for root coverage on teeth with cervical lesions with and without restoration [abstract]. J Dent Res. 1999;78,119.

Toffenetti F, Vanini L, Tammaro S. Gingival recessions and noncarious cervical lesions: a soft and hard tissue challenge. J Esthet Dent. 1998;10(4):208-20. doi: 10.1111/j.1708-8240.1998.tb00359.x. PMID: 9893516.

Tonetti MS, Cortellini P, Pellegrini G, Nieri M, Bonaccini D, Allegri M, et al. Xenogenic collagen matrix or autologous connective tissue graft as adjunct to coronally advanced flaps for coverage of multiple adjacent gingival recession: Randomized trial assessing non-inferiority in root coverage and superiority in oral health-related quality of life. J Clin Periodontol. 2018 Jan;45(1):78-88. doi: 10.1111/jcpe.12834. Epub 2017 Nov 21. PMID: 29087001; PMCID: PMC5765511.

Zaher CA, Hachem J, Puhan MA, Mombelli A. Interest in periodontology and preferences for treatment of localized gingival recessions. J Clin Periodontol. 2005 Apr;32(4):375-82.

Zeola LF, Pereira FA, Machado AC, Reis BR, Kaidonis J, Xie Z, et al. Effects of non-carious cervical lesion size, occlusal loading and restoration on biomechanical behavior of premolar teeth. Aust Dent J. 2016 Dec;61(4):408-17.

doi: 10.1111/adj.12391.

Zucchelli G, Testori T, De Sanctis M. Clinical and anatomical factors limiting treatment outcomes of gingival recession: a new method to predetermine the line of root coverage. J Periodontol. 2006 Apr;77(4):714-21. doi: 10.1902/jop.2006.050038. PMID: 16584355.

Zucchelli G, Gori G, Mele M, Stefanini M, Mazzotti C, Marzadori M, et al. Non-carious cervical lesions associated with gingival recessions: a decision-making process. J Periodontol. 2011 Dec;82(12):1713-24. doi: 10.1902/jop.2011.110080. Epub 2011 May 4. PMID: 215427.